

Corrección de la craneosinostosis coronal mediante remodelación ósea frontal con osteotomía en espiral

Marcial Anaya-Jara¹, Héctor Ávila-Rosas², Fernando Rueda-Franco¹, Benita Mondragón-Mora³, Susana Elizalde-Velázquez⁴

RESUMEN

Presentamos 12 casos de craneosinostosis coronal tratados con la técnica quirúrgica de remodelación ósea frontal con osteotomía en espiral, en el Instituto Nacional de Pediatría, México. *Material y métodos:* se realizó un estudio prospectivo observacional donde se incluyeron pacientes de 3 a 34 meses de edad con diagnóstico de craneosinostosis coronal (uni o bilateral), tratados quirúrgicamente con remodelación craneal y osteotomía en espiral del hueso frontal, de agosto de 2009 a enero de 2014. Se les realizaron tomografías computadas simples de cráneo y electroencefalogramas preoperatorios y posoperatorios. Las variables estudiadas fueron edad, sexo, tipo de craneosinostosis coronal (izquierda, derecha o bilateral), remodelación del hueso frontal afectado en tomografía, hallazgos electroencefalográficos, y complicaciones posquirúrgicas. *Resultados:* en 12 pacientes consecutivos se realizó la cirugía de remodelación craneal frontal con osteotomía en espiral. El avance del colgajo óseo frontal y la remodelación craneal fueron adecuados para restaurar la morfología craneal. Los estudios de electrofisiología mostraron alteraciones electroencefalográficas en la mayoría de los pacientes, principalmente con actividad lentificada generalizada antes de la cirugía y en el periodo posoperatorio mediato, ningún paciente presentó crisis convulsivas. Un paciente tuvo desgarro de la duramadre durante la craneotomía frontal, y después desarrolló hidrocefalia y reabsorción ósea, complicaciones no relacionadas con el corte en espiral. *Discusión:* consideramos que la técnica quirúrgica de osteotomía en espiral es una buena opción para remodelar el hueso frontal en pacientes con craneosinostosis coronal sin mayor morbilidad, y el electroencefalograma debería considerarse un estudio indispensable para la evaluación integral y seguimiento de estos pacientes.

Palabras clave: craneosinostosis coronal, osteotomía en espiral, remodelación ósea frontal, técnica quirúrgica.

Coronal craniosynostosis treatment with spiral osteotomy for frontal cranial

ABSTRACT

We present 12 cases of patients with coronal craniosynostosis treated with spiral osteotomy for frontal cranial remodeling, at the National Institute of Pediatrics, Mexico. *Material and methods:* a prospective, descriptive study was made, including patients from 3 to 34 months old with uni or bilateral coronal craniosynostosis, between August 2009 and January 2014. They were surgically treated with spiral osteotomy for remodeling the frontal bone. Pre and post-operative computed tomography and electroencephalograms were made. Variables studied were age, gender, coronal craniosynostosis type (left, right or bilateral), shape of remodeled frontal bone in computed tomography, electroencephalographic findings and surgical complications. *Results:* a total of 12 consecutive patients were treated with spiral osteotomy for remodeling the frontal bone. The frontal bone graft recontouring and advancement were successful in restoring the cranial vault morphology. Electroencephalographic findings were abnormal for most patients, with generalized slow wave activity generalized before and after surgery, without seizures. One patient suffer dural

tear during craniotomy, and later hydrocephalus and bone resorption but it was not related with the spiral osteotomy. *Discussion:* we considered this surgical technique as a good option for remodeling the frontal bone in coronal craniosynostosis, without mayor morbidity; and the electroencefalogram should be considered an indispensable study for the complete evaluation and following for these patients.

Key words: coronal craniosynostosis, spiral osteotomy, bone remodeling, surgery.

La craneosinostosis es la alteración del crecimiento del cráneo más frecuente condiciona deformidades progresivas con reducción de diámetros craneales que pueden comprometer la función neurológica¹⁻³.

La craneosinostosis de la sutura coronal es la segunda en frecuencia (20 a 30% de los casos) por detrás de la craneosinostosis sagital (40 a 60% de casos), siendo de mayor afección neurológica, puede condicionar por el aplanamiento del lóbulo frontal. El riesgo de alteración del desarrollo psicomotor en la craneosinostosis coronal va desde un 35 a 50% según estudios sobre neurodesarrollo^{4,5,7}. Además, forma parte de algunos síndromes craneofaciales que se relacionan con mayor afección neurológica como el síndrome de Apert y Crouzon asociados con malformaciones cerebrales como ausencia del cuerpo calloso y holoprosencefalia^{4,8}.

El cierre de la sutura coronal aplana la región frontal (plagiocefalia cuando es unilateral (figura 1) y braquicefalia cuando es bilateral), desplaza la órbita ipsilateral hacia arriba y atrás (ojo de arlequín) en dirección hacia la sutura cerrada, el pabellón auricular visto desde arriba está más anterior en relación con el contralateral, y el puente nasal se desvía hacia el lado afectado⁹⁻¹¹.




Figura 1. Vista superior del cráneo. Ejemplo de craneosinostosis coronal derecha (flecha blanca) con aplanamiento del hueso frontal que condiciona la alteración de toda la morfología craneal, el pabellón auricular del lado afectado se va hacia adelante.

El diagnóstico se basa en la exploración física, radiografías simples en posición antero-posterior, lateral y tomografía computada de cráneo en fase simple, con ventana para hueso y reconstrucción en tercera dimensión^{2,12-14}.

Por otra parte, la información sobre la utilidad del electroencefalograma (EEG) en la valoración preoperatoria de los niños con craneosinostosis es aún limitada; Krivoy reportó alteraciones electroencefalográficas hasta en un 23.3% de los casos, de estos el 66.6% mejoraron con la cirugía correctiva de la craneosinostosis¹⁵. Fehlow reporta presencia de ondas agudas en pacientes con braquicefalia y dolicocefalia¹⁶.

El tratamiento de la craneosinostosis coronal es quirúrgico y tiene tres objetivos: **1.** Preservar la función cerebral; **2.** Restaurar la anatomía cráneo-facial y **3.** Mejorar la estética de la región. La edad ideal para la cirugía es de los 3 a 12 meses, por desgracia en ocasiones los pacientes son referidos en forma tardía. Operarlos antes de los 3 meses aumenta el riesgo de reosificación de la sutura sinostósica y pérdida sanguínea, a esa edad constituye un riesgo importante para la vida^{17,18}.

La cirugía cráneo-facial desarrollada por el cirujano plástico francés Paul Tessier en los años sesenta, con la movilización del esqueleto cráneo-facial, sustituyó las técnicas anteriores que se limitaban a la suturectomía³. En la actualidad, se utilizan técnicas quirúrgicas que incluyen el retiro de grandes colgajos de hueso y de arcos supra-orbitarios, la aplicación de distractores óseos y tratamientos endoscópicos¹⁹⁻²³. Una de las técnicas más empleadas hoy es la remodelación frontal con radiaciones en forma de abanico (figura 2 izquierda); la técnica quirúrgica que proponemos para remodelar el hueso frontal es hacer cortes en espiral (figura 2 derecha) en lugar de cortes longitudinales habituales, esto permite la corrección inmediata del aplanamiento craneal, creándose un espacio entre cerebro y hueso por la

Recibido: 5 noviembre 2014. Aceptado: 27 noviembre 2014.

¹Departamento de Neurocirugía. ²Jefe del Departamento de Investigación en Epidemiología. ³Servicio de Neurofisiología. ⁴Servicio de Radiología. Instituto Nacional de Pediatría, México
Correspondencia: Marcial Anaya-Jara. Instituto Nacional de Pediatría, Departamento de Neurocirugía. Insurgentes Sur 3700, Col Insurgentes Cuicuilco. 04530 México, D.F. E-mail: manayaj@gmail.com

forma convexa que adopta el colgajo óseo remodelado con los cortes en espiral, como se ha demostrado antes en la cirugía para corregir la craneosinostosis sagital^{24,25}. La técnica incluye el avance fronto-orbitario con corrección del ojo de arlequín, se utilizan placas y tornillos absorbibles de ácido poli-glicólico y poliláctico como medios de fijación de los colgajos óseos²⁶⁻²⁸ figura 2.

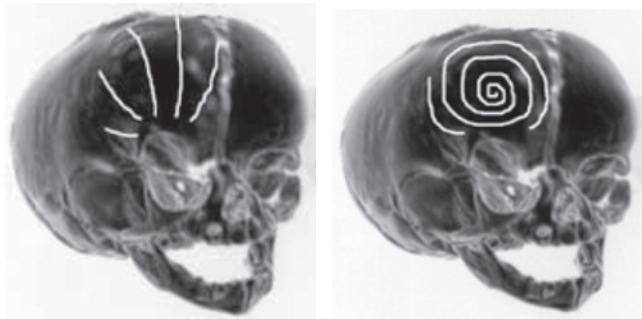


Figura 2. Se muestra la técnica quirúrgica de remodelación craneal con radiaciones en forma de abanico (izquierda). Técnica propuesta con remodelación ósea frontal con osteotomía en espiral en un caso de craneosinostosis coronal (derecha).

MATERIAL Y MÉTODOS

Se incluyeron 12 pacientes de ambos sexos en forma consecutiva, con diagnóstico de craneosinostosis coronal tratados en el Departamento de Neurocirugía del Instituto Nacional de Pediatría, de agosto de 2009 a enero de 2014. Las variables estudiadas fueron edad, sexo, tipo de craneosinostosis coronal (izquierda, derecha o bilateral), remodelación del hueso frontal afectado uni o bilateral, hallazgos electroencefalográficos, y complicaciones posquirúrgicas.

Cirugía: la incisión es biauricular ondulada lo que permite un cierre adecuado de la piel sin tensión¹⁸. Cuando se descubre el cráneo se procede a realizar craneotomía frontal uni o bilateral de acuerdo a craneosinostosis coronal (derecha, izquierda, bilateral), con craneotomo neumático, la craneotomía incluye sutura cerrada. Después se procede a retirar el arco supra-orbitario ipsilateral que incluye borde superior de la órbita de 1 a 2 cm unido a una prolongación -lengüeta- del hueso temporal, esto puede ser bilateral.

Técnica con osteotomía en espiral: el colgajo óseo frontal se remodela con el corte en espiral con el craneotomo desde el centro del colgajo óseo hacia la periferia lo que permite dar una forma convexa (figura 3)

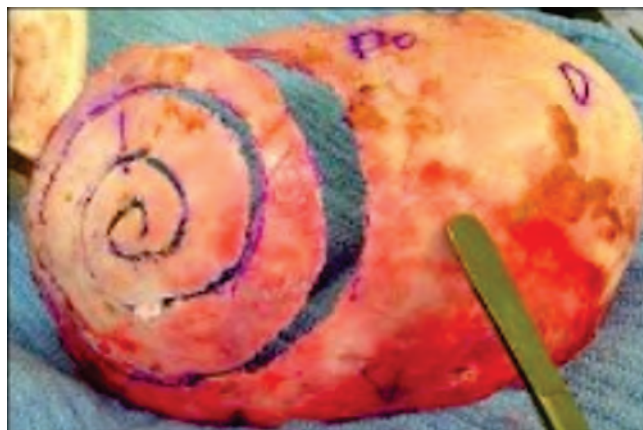


Figura 3. Ejemplo de osteotomía en espiral.

La forma convexa del hueso se mantiene en posición utilizando placas rectas absorbibles que se fijan con tornillos a la espiral (figura 3). Se une el colgajo frontal remodelado al antifaz y una vez unidos, se fijan a los bordes de la craneotomía lográndose el avance fronto-orbitario buscado²⁴.

Se realizaron tomografías simples de cráneo preoperatorias y posoperatorias, se compararon el avance y la forma del colgajo frontal remodelado; así como, la posibilidad de retracción y reabsorción del hueso frontal.

El electroencefalograma, se realizó un mes después de la cirugía una vez que hubo disminuido el edema en tejidos blandos y se retiraron los puntos de sutura.

RESULTADOS

Datos demográficos

Los pacientes operados fueron 7 niños y 5 niñas, con rango de edad de 4 a 34 meses. La media de edad fue de 11.9 meses, mediana de 9.5 meses.

Se han realizado 12 cirugías de remodelación craneal con osteotomía en espiral de agosto de 2009 a enero de 2014.

Tipo de craneosinostosis

Dos casos presentaron craneosinostosis coronal derecha, tres casos craneosinostosis coronal izquierda, cuatro casos con craneosinostosis coronal bilateral no sindrómicas y tres craneosinostosis coronales sindrómicas.

Los estudios de electrofisiología se realizaron preoperatoriamente y al mes posterior a la cirugía, sin ningún contratiempo (tabla 1).

Electroencefalograma

Se encontró lentificación generalizada o actividad de base lenta en 11 casos, en un caso no se encontraron alteraciones. En el caso 5 por la premura de la cirugía (datos de hipertensión endocraneal) no se realizó estudio preoperatorio y en el caso 12 se documentó lentificación generalizada con actividad epileptiforme parietal y temporal izquierdos sin evidencia de crisis convulsivas, estos hallazgos desaparecieron después de la cirugía (tabla 1). Ninguno de los pacientes presentó crisis convulsivas antes o después de la cirugía.

Caso	sexo	Edad	Tipo de Craneosinostosis	Complicaciones	EEG Preopx	EEG Postopx
1	Masculino	22 meses	Coronal derecha	Ninguna	Anormal	Anormal
2	Femenino	4 meses	Coronal derecha	Ninguna	Anormal	Anormal
3	Masculino	11 meses	Coronal izquierda	Ninguna	Anormal	Anormal
4	Femenino	7 meses	Coronal bilateral	Ninguna	Normal	Normal
5	Masculino	7 meses	Síndrome de Apert	Ninguna	Sin estudio	Anormal
6	Masculino	9 meses	Coronal bilateral	Ninguna	Anormal	Anormal
7	Femenino	6 meses	Síndrome de Apert	Ninguna	Anormal	Anormal
8	Masculino	11 meses	Síndrome de Muenke	Ninguna	Anormal	Anormal
9	Masculino	18 meses	Coronal bilateral	Desgarro de duramadre, reabsorción ósea frontal	Anormal	Anormal
10	Femenino	10 meses	Coronal izquierda	Ninguna	Anormal	Anormal
11	Femenino	34 meses	Coronal izquierda	Ninguna	Anormal	Anormal
12	Masculino	4 meses	Coronal bilateral	Ninguna	Anormal	Anormal

Tabla 1. Resumen de los datos demográficos, tipo de craneosinostosis y electroencefalograma (EEG preoperatorio y posoperatorio).

Resultados del avance y remodelación: para mostrar avance y remodelación del hueso frontal con la técnica propuesta (remodelación ósea con osteotomía en espiral) y determinar si el hueso frontal se mantiene en su lugar (sin retracción) durante el seguimiento, se hicieron comparaciones tomográficas que han mostrado el avance y remodelación del hueso frontal con la técnica propuesta (figuras 4 y 5).

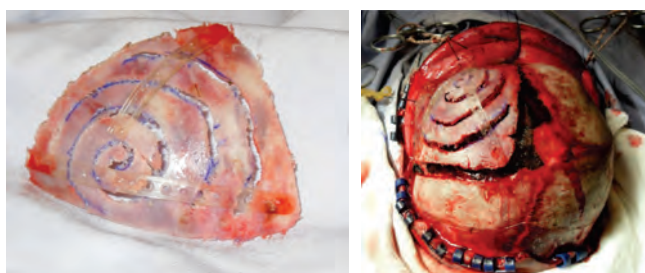


Figura 4. Remodelación del hueso frontal con osteotomía en espiral (izquierda), y su recolocación con material absorbible, condicionando el avance frontal (derecha).

Complicaciones

De los 12 pacientes operados, el caso 9 con craneosinostosis coronal bilateral tuvo desgarro de la duramadre durante el evento quirúrgico al momento de la craneotomía frontal, después desarrolló hidrocefalia,

lo que condicionó la formación de un quiste leptomeníngeo con reabsorción del hueso frontal del lado izquierdo, siendo necesario reoperarlo para hacer una plastía dural y nueva remodelación frontal, el lado derecho tuvo adecuado avance y no ha presentado complicación. El resto de los pacientes tuvo osificación adecuada una vez remodelado el colgajo óseo.

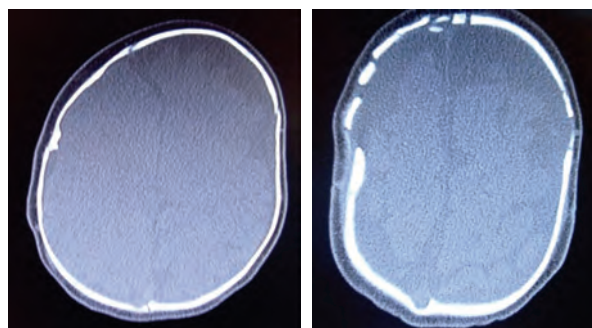


Figura 5. Caso 2. Imágenes tomográficas preoperatoria (izquierda) y posoperatoria (derecha) al mes de la cirugía donde se observan los cambios posquirúrgicos y cortes en el hueso frontal de la osteotomía en espiral, con aumento del espacio entre la superficie del cerebro y el cráneo.

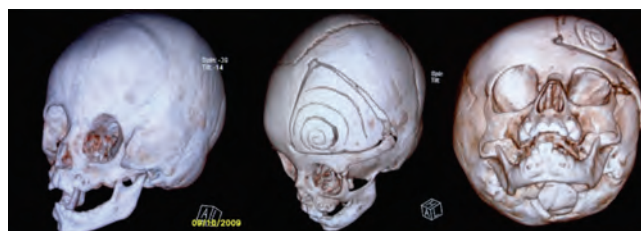


Figura 6. Caso 3: Imágenes preoperatorias (izquierda) de un paciente con craneosinostosis coronal izquierda, e imagen posoperatoria al mes de la cirugía con osteotomía frontal en espiral y avance fronto-orbitario lateral ipsilateral (derecha).

DISCUSIÓN

En los 12 casos tratados con técnica quirúrgica con osteotomía frontal en espiral, hemos observado un avance y remodelación adecuados del área afectada por la craneosinostosis coronal con un seguimiento clínico y tomográfico de 12 meses.

El hueso frontal remodelado se ha mantenido en su lugar sin retracción y ha conservado su convexidad. Consideramos que ésta forma de osteotomía es una buena alternativa para la remodelación del hueso frontal y permite una ampliación del espacio frontal intracraneal desde el mismo evento quirúrgico, al igual que en tratamiento de la craneosinostosis sagital²⁴⁻²⁸.

Con estos resultados consideramos que esta técnica quirúrgica con osteotomía en espiral es una buena

opción para remodelar el hueso frontal en pacientes con craneosinostosis coronal.

Tenemos hallazgos electrofisiológicos interesantes antes y después de la cirugía con predominio de lentificación generalizada en la mayoría de los casos. Los pacientes podrían estar cursando con alteraciones electroencefalográficas secundarias a la craneosinostosis, ninguno de los cuales presentó crisis convulsivas durante el periodo de estudio, pero no podemos descartar que sean hallazgos relacionados con su edad y madurez neurológica; de cualquier manera podría ser un estudio útil en la valoración preoperatoria de estos pacientes y un parámetro de seguimiento posoperatorio, el cual podría prolongarse en etapas más tardías para una mejor valoración de los cambios electroencefalográficos.

REFERENCIAS

- Sun PP, Persing JA. Craniosynostosis. In: Albright A, Pollack I, Adelson P (eds). Principles and practice of pediatric neurosurgery. New York Thieme 1999;219.
- Kabbani H, Raghucier TS. Craniosynostosis. *Am Fam Physician* 2004;69:2863-70.
- Esparza J, Romance A, Muñoz MJ, Hinojosa J, Sánchez-Aniceto G. Cirugía craneofacial. Craneostenosis, dismorfias craneofaciales e hipertelorismo orbitario. In: Villarejo F, Martínez-Lage JF (eds) Neurocirugía Pediátrica. Madrid Ediciones Ergon 2001;109-26.
- Renier D, Arnaud E, Cinalli G, Sebag G, Zerah M. Prognosis for mental function in apert's syndrome. *J Neurosurg* 1996;85:66-72.
- Speltz ML, Kapp-Simon KA, Cunningham M, Marsh J. Single-suture craniosynostosis: a review of neurobehavioral research and theory. *J Pediatr Psychol* 2004;29:651-68.
- Kapp-Simon KA, Speltz ML, Cunningham ML, Patel PK. Neurodevelopment of children with single suture craniosynostosis: a review. *Childs Nerv Syst* 2007;23:269-81.
- Arnaud E, Renier D, Marchac D. Prognosis for mental function in scaphocephaly. *J Neurosurg* 1995;83:476-9.
- Flores LF. Avances en craneosinostosis. *Rev Mex Neuroci* 2003;4:63-73.
- Ohman JC, Richtsmeier JT. Perspectives on craniofacial growth. In: Vander Kolk CG (ed) Clinics in plastic surgery. Philadelphia Saunders 1994;489-99.
- Thompson DNP, Hayward RD. Craniosynostosis-pathophysiology, clinical presentation, and investigation. In: Choux M, Di Rocco, Hockley A, Walker M (eds) Pediatric Neurosurgery. London Churchill Livingstone 1999; 276-90.
- Hansen M, Mulliken JB. Frontal plagiocephaly. Diagnosis and treatment. In: Vander Kolk CG (ed) Clinics in plastic surgery. Philadelphia Saunders 1994;543-53.
- Waitzman AA, Posnick JC, Armstrong DC, Pron GE. Craniofacial skeletal measurements based on computed tomography: part 1. Accuracy and reproducibility. *Cleft Palate Craniofac J* 1992;29:112-7.
- Dufresne GR, McCarthy JG, Cutting CB, Epstein FJ, Hffman WY. Volumetric quantification of intracranial and ventricular volume following cranial vault remodeling: a preliminary report. *Plast Reconstr Surg* 1987;79:24-32.
- Posnick JC, Bite U, Nakano P, Davis J, Armstrong D. Indirect intracranial volume measurements using CT scans: clinical applications for craniosynostosis. *Plast Reconstr Surg* 1992;89:34-45.
- Krivoy A, Krivoy M, Krajewsky A. Escafocefalias. *Gac Méd Caracas* 1999;107:68-74.
- Fehlow P. Significance of EEG findings in cranyosinostosis. *Zentralbl Neurochir* 1992;53:47-51.
- David DJ. Advances in the management of craniosynostoses. *ANZ J Surg* 2003;73:949-57.
- Collman H, Sörensen N, Krauss J. Craniosynostosis – treatment, results, and complications. In: Choux M, Di Rocco, Hockley A, Walker M (eds) Pediatric Neurosurgery. London Churchill Livingstone 1999;292-322.
- Boop FA, Shewmake K, Chadduck WM. Synostectomy versus complex cranioplasty for the treatment of sagittal synostosis. *Child's Nerv Syst* 1996;12:371-5.
- Cohen SR, Kawamoto HK, Burstein F, Peacock WJ. Advancement-onlay: an improved technique of fronto-orbital remodeling in craniosynostosis. *Child's Nerv Syst* 1991;7:264-71.
- Hirabayashi S, Sugawara Y, Sakurai A, Harii K, Park S. Fronto-orbital advancement by gradual distraction. *J Neurosurg* 1998;89:1058-61.
- Komuro Y, Yanai A, Hayashi A, Nakanishi H, Miyajima M. Cranial reshaping distraction and contraction in the treatment of sagittal synostosis. *Br J Plast Surg* 2005;58:196-201.
- Jimenez DF, Barone CM, Cartwright CC, Baker L. Early management of craniosynostosis using endoscopic-assisted strip craniectomies and cranial orthotic molding therapy. *Pediatrics* 2002;110:97-104.
- Tulluos MW, Henry MN, Wang PTH, Vollmer DG, et al. Multiple-revolution spiral osteotomy for cranial reconstruction. *J Neurosurg* 2001; 94:671-6.
- Solís-Salgado O, Anaya-Jara M. Remodelación craneal para craneosinostosis sagital mediante osteotomía en forma de espiral usando sistema de fijación con miniplacas y tornillos absorbibles. *Arch Neurocién (Mex)* 2009;(14):4:224-30.
- Kurpad SN, Goldstein JA, Cohen AR. Bioresorbable fixation for congenital pediatric craniofacial surgery: a 2 year follow-up. *Pediatr Neurosurg* 2000;33:306-10.
- Ayhan S, Tugay C, Ortak T, Prayson R, Parker M. Effect of bioabsorbable osseous fixation materials on dura mater and brain tissue. *Plast Reconstr Surg* 2002;109:1333-7.
- Pietrzak W, Gamboa M, Patel K, Sharma D. The effect of therapeutic irradiation on Lactosorb® absorbable copolymer. *J Neurosurg* 2002;13:547-53.

ARTÍCULO SIN CONFLICTO
DE INTERÉS
