

Descompresión microvascular en neuralgia del trigémino y esclerosis múltiple

Rogelio Revuelta-Gutiérrez, Jorge Navarro-Bonnet, Duval Molina-Choez, José de Jesús Flores-Rivera, José de Jesús Martínez-Manrique, Jaime Jesús Martínez-Anda

RESUMEN

La neuralgia trigeminal (NT) en pacientes con esclerosis múltiple (EM), conocida como NT sintomática (NTS), se presenta en el 3% de los pacientes con EM. La causa es incierta, inicialmente se atribuía a lesiones desmielinizantes en vías trigeminales centrales o en la zona de entrada de la raíz trigeminal, con frecuencia el tratamiento quirúrgico consistía en ablación percutánea con radiofrecuencia o rizólisis compresiva con balón. A pesar que la presencia de estas placas desmielinizantes en el sistema trigeminal del tallo encefálico se acepta como mecanismo fisiopatológico causal, se ha demostrado un componente compresivo por estructuras vasculares que han hecho considerar a la descompresión microvascular (DMV) un procedimiento efectivo en estos pacientes. Si bien se han tenido avances en el manejo de estos pacientes aún en la actualidad es complejo. Presentamos el caso de un paciente con EM secundariamente progresiva y lesiones en el tallo encefálico, con NTS tratado con DMV del trigémino mostrando un excelente control del dolor.

Palabras clave: descompresión microvascular, dolor facial, neuralgia trigeminal, esclerosis múltiple.

Microvascular decompression in trigeminal neuralgia and multiple sclerosis

ABSTRACT

Trigeminal neuralgia in multiple sclerosis, known as symptomatic trigeminal neuralgia (STN), is present in 3% of multiple sclerosis patients. Despite the fact that a demyelinating plaque near the trigeminal system in the brainstem is accepted as the pathophysiological mechanism, it has been proved a vascular compressive component as well, that has made considered microvascular decompression (MVD) an effective treatment in these patients. We present the case of a 32 years old male with diagnosis of secondary progressive multiple sclerosis and brainstem lesions, associated with STN treated by MVD achieving an excellent pain control.

Key words: facial pain, microvascular decompression, trigeminal neuralgia, multiple sclerosis.

La neuralgia trigeminal (NT) en pacientes con esclerosis múltiple (EM), conocida como NT sintomática (NTS), se presenta en el 3% de pacientes con EM. La causa es incierta, inicialmente se atribuía a lesiones desmielinizantes en vías trigeminales centrales o en la zona de entrada de la raíz trigeminal, con frecuencia el tratamiento quirúrgico consistía en ablación percutánea con radiofrecuencia o rizólisis compresiva con balón^{1,2}. A pesar que la presencia de

Recibido: 31 julio 2014. Aceptado: 18 agosto 2014.

Servicio de Neurocirugía, Clínica de Enfermedades Desmielinizantes, Instituto Nacional de Neurología y Neurocirugía. México, D.F. Correspondencia: Rogelio Revuelta-Gutiérrez. Servicio de Neurocirugía, Clínica de Enfermedades Desmielinizantes, Instituto Nacional de Neurología y Neurocirugía Manuel Velasco Suárez. E-mail: rogelio.revuelta@gmail.com

estas placas desmielinizantes en el sistema trigeminal del tallo encefálico se acepta como mecanismo fisiopatológico causal, se ha demostrado un componente compresivo por estructuras vasculares que han hecho considerar a la descompresión microvascular (DMV) un procedimiento efectivo en estos pacientes. Si bien se han tenido avances en el manejo de estos pacientes aún en la actualidad es complejo. Presentamos el caso de un paciente con EM secundariamente progresiva y lesiones en el tallo encefálico, con NTS tratado con DMV del trigémino mostrando un excelente control del dolor.

Presentación del caso

Paciente masculino de 32 años de edad con diagnóstico previo de esclerosis múltiple variante secundaria progresiva calificado con 7.5 puntos en la EDSS (*Expanded Disability Status Scale*) por la clínica de enfermedades desmielinizantes con limitación para abducción del ojo izquierdo, *nistagmus* rotatorio multidireccional no agotable, paraparesia (3/5), hiperreflexia (+++/++++) y disimetría con disidiadococinesia derecha; manejo médico con metotrexate, amitriptilina y gabapentina. Además, refería dolor de 5 meses de evolución, tipo descarga eléctrica en la distribución de la rama mandibular

del nervio trigémino izquierda, intensidad 9/10, el cual era desencadenado con los movimientos de masticación, al hablar con remisión espontánea después de algunos segundos. Se encontraba en tratamiento con carbamazepina sin control de la sintomatología. En la RM con múltiples imágenes isointensas en T1, hiperintensas en secuencia T2 y sin reforzamiento al medio de contraste en la sustancia blanca subcortical, periventricular y yuxtacortical. En la secuencia fiesta se identificó estructura vascular en contacto con el nervio trigémino izquierdo en la porción proximal al puente (figura 1), no obstante a nivel pontino también existían lesiones hipointensas en secuencia T1 (figura 2), hiperintensas en T2 (figura 3) y sin reforzamiento tras la administración de gadolinio (figura 4). Se decidió realizar cirugía para descompresión microvascular (DMV) del nervio trigémino izquierdo mediante abordaje retrosigmoideo con mejoría significativa respecto al control del dolor tanto en el posquirúrgico inmediato y mediato como en las citas de seguimiento.

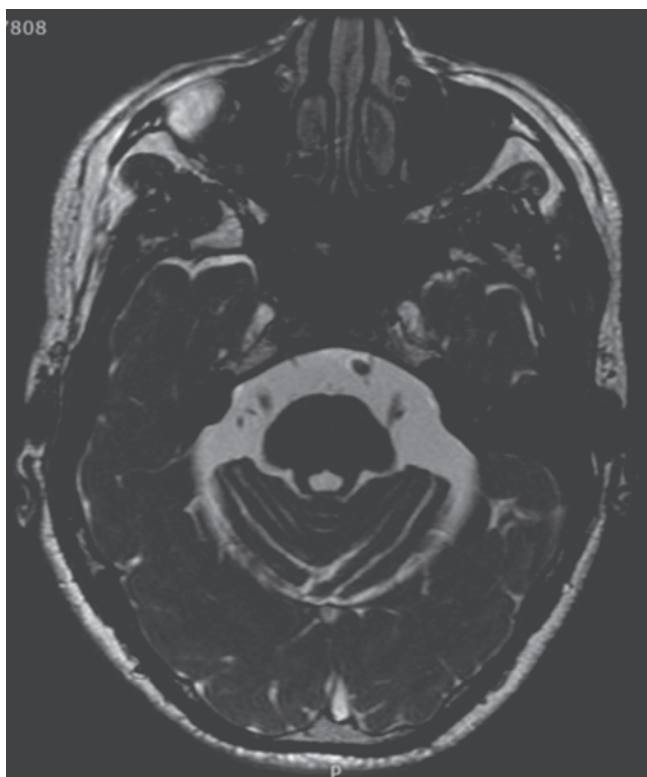


Figura 1. Corte axial en secuencia fiesta donde se observa asa vascular en contacto con la raíz trigeminal izquierda.

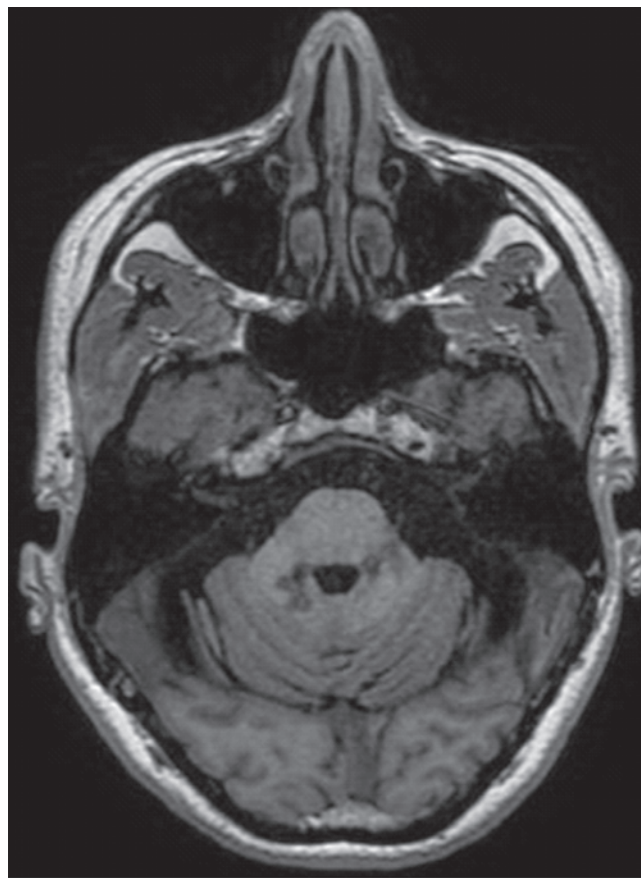


Figura 2. Corte axial en secuencia T1 donde se observan hipointensidades en la vecindad de la vía trigeminal pontina compatible con lesiones desmielinizantes.

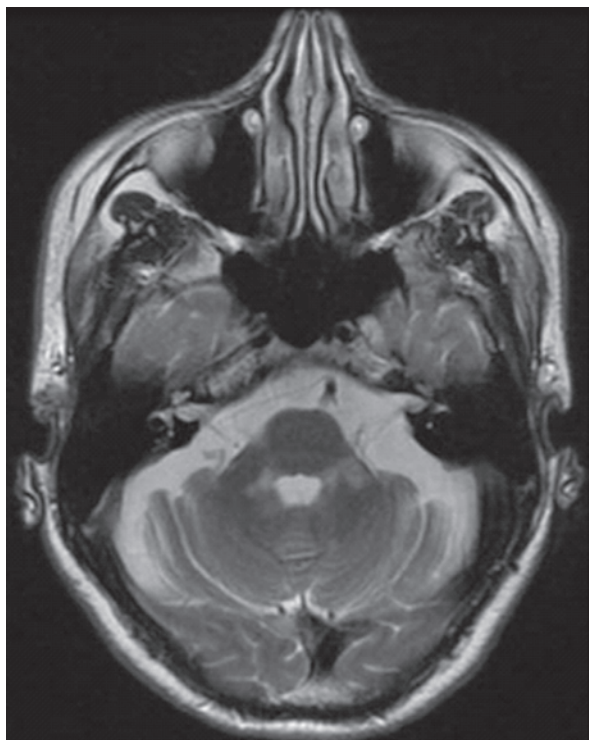


Figura 3. Corte axial en secuencia T2 donde se observan hiperintensidades en la vecindad de la vía trigémina pontina compatible con lesiones desmielinizantes.

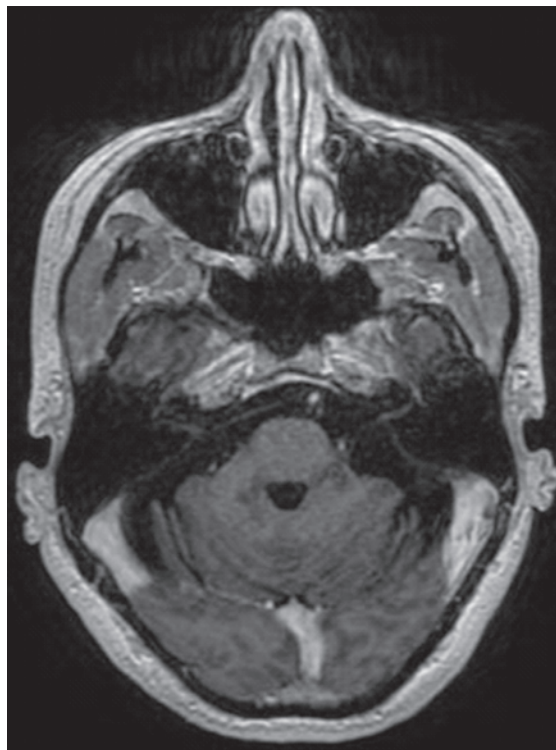


Figura 4. Tras la administración de gadolinio no se observó reforzamiento en las lesiones pontinas.

DISCUSIÓN

La neuralgia del trigémino sintomática es el término aceptado para describir la asociación de neuralgia trigeminal (NT) en pacientes con esclerosis múltiple (EM); se considera que aproximadamente 1% de los pacientes con NT tienen EM, mientras la incidencia de NT en pacientes con EM llega a ser del 3%³. En estos pacientes se ha demostrado que la causa de la NT es la presencia de una placa desmielinizante en la vecindad del trigémino, por lo que se han encasillado como casos resistentes para DMV⁴. Estos pacientes requieren significativamente más tratamientos que la NT sin EM, incluso que en NT refractarias sin EM⁵.

Sin embargo, la compresión vascular al nervio trigémino como factor etiológico ha tomado bastante aceptación incluso en estos casos, avalando la eficacia de la DMV⁶. Se ha reportado que 74% de las RM de pacientes con EM se evidencia la presencia de lesiones desmielinizantes en la vía trigeminal del tallo encefálico; en estos pacientes la RM detecta de 60% de verdaderos-positivos y 17 falsos-negativos una causa neurovascular. A pesar de estos datos imagenológicos, en los hallazgos de la exploración quirúrgica del ángulo pontocerebeloso existe una afección severa en 47 y leve en 45%, mientras sólo en 8% no se evidencian estructuras vasculares en contacto con el nervio trigémino. Por lo que los resultados después de una DMV son excelentes en 39%, buenos 14, razonable en 8 y pobre en 39% de los pacientes con EM en quienes se realiza una DMV. Concluyendo que los resultados de la DMV en pacientes con NT y EM son mucho menos satisfactorios que en el grupo idiopático; no obstante, aceptan que la DMV es el único tratamiento que ofrece alivio del dolor en pacientes con EM y NT resistente a tratamiento médico⁷. Otra serie evidenció contacto neurovascular por angio-RM en 65%, mientras que en la cirugía encontraron que el 90% tenían contacto neurovascular (4 de los 6 pacientes en quienes no se había observado contacto por angio-RMN); sólo encontraron placas desmielinizantes en el sistema trigeminal en 12% de los pacientes, de los cuales todos tenían contacto neurovascular en la cirugía. En un seguimiento promedio de 65 meses 47% tenían alivio completo del dolor y un 27% alivio significativo, con un alivio completo en pacientes que tenían dolor constante. De los pacientes con dolor residual ninguno requirió cirugía posterior y la mayoría estaban satisfechos con el control del dolor con medicamentos. Concluyen que la DMV muestra un alivio significativo del dolor tanto episódico como constante en pacientes con EM, por lo que la DMV debe considerarse en estos pacientes y la recomiendan como el tratamiento de elección⁸.

CONCLUSIÓN

La neuralgia del trigémino asociada a esclerosis múltiple es una entidad cuyo tratamiento es complejo. A pesar de que la presencia de placas desmielinizantes pontinas en la vecindad del nervio trigémino se acepta como mecanismo fisiopatológico, la compresión por estructuras vasculares es un hallazgo que se observa a menudo tanto en estudios de imagen como durante la cirugía por lo que la DMV es una opción de tratamiento importante en estos pacientes ya que provee un adecuado control del dolor.

REFERENCIAS

1. Belber CJ, Rak RA. Balloon compression rhizolysis in the surgical management of trigeminal neuralgia. *Neurosurgery* 1987;20(6):908-13.
2. Brisman R. Trigeminal neuralgia and multiple sclerosis. *Arch Neurol* 1987;44(4):379-81.
3. Eller JL, Raslan AM, Burchiel KJ. Trigeminal neuralgia: definition and classification. *Neurosurg Focus* 2005;18:e3.
4. Olafson RA, Rushton JG, Sayre GP. Trigeminal neuralgia in a patient with multiple sclerosis. An autopsy report. *J Neurosurg* 1966;24:755-9.
5. Cheng JS, Sanchez-Mejia RO, Limbo M, Ward MM, Barbaro NM. Management of medically refractory trigeminal neuralgia in patients with multiple sclerosis. *Neurosurg Focus* 2005;18:e13.
6. Barker FG 2nd, Jannetta PJ, Bissonette DJ, Larkins MV, Jho HD. The long-term outcome of microvascular decompression for trigeminal neuralgia. *N Engl J Med* 1996;334:1077-83.
7. Broggi G, Ferroli P, Franzini A, Nazzi V, Farina L, La Mantia L, Milanese C. Operative findings and outcomes of microvascular decompression for trigeminal neuralgia in 35 patients affected by multiple sclerosis. *Neurosurgery* 2004;55:830-8; discussion 838-9.
8. Sandell T, Eide PK. The effect of microvascular decompression in patients with multiple sclerosis and trigeminal neuralgia. *Neurosurgery* 2010;67:749-53; discussion 753-4.

ARTÍCULO SIN CONFLICTO
DE INTERÉS
