

Hemotórax masivo secundario a colocación de catéter venoso central vía yugular interna

Mirna Leticia González-Villavelázquez, Jaime Negrete-Anducho, Alejandro Gutiérrez-Gutiérrez

RESUMEN

Las lesiones vasculares durante la inserción de un catéter venoso central presentan un amplio espectro de complicaciones, siendo la punción arterial la más común; se presenta con frecuencia con el acceso yugular interno y femoral con el subclavio; a pesar de que esta complicación es por lo general autolimitada, no deberá ser descartada como intrascendente, ya que puede dar lugar a una elevada morbilidad y mortalidad, incluso si la aguja de punción es de un calibre relativamente pequeño o el catéter está colocado correctamente en la ubicación venosa prevista. *Objetivo:* dar a conocer caso clínico de una paciente con una lesión vascular severa secundaria a colocación de un catéter venoso central vía yugular interna derecha y revisión de la literatura. *Reporte de caso:* se trata de paciente femenino de 46 años con diagnóstico de epilepsia de difícil control, programada para neurocirugía funcional. En quirófano y bajo anestesia general se intenta el acceso central por vía yugular interna derecha presentando hemotórax derecho masivo que la llevo a toracotomía y reparación vascular, saliendo a la unidad de terapia intensiva neurológica en estado grave.

Palabras clave: catéter venoso central, complicaciones mecánicas, lesión vascular, hemotórax.

Massive haemothorax due to central venous catheter though internal jugular vein

ABSTRACT

Vascular injury during the insertion process of a central venous catheter present a wide spectrum of complications, the most common arterial puncture; It occurs most frequently with the internal jugular and femoral access with the subclavian. although this complication is usually self-limited, should not be dismissed as inconsequential because they can result in high morbidity and mortality even if the needle puncture is a relatively small caliber or catheter is positioned correctly in the intended location vein. *Objective:* to present the case of a patient with severe vascular injury secondary to placement of a central venous catheter via the right internal jugular and review of the literature. *Case report:* It is 46 years female patient diagnosed with epilepsy of difficult control, scheduled for functional neurosurgery. In the operating room under general anesthesia and central access via right internal jugular try presenting massive right hemothorax, which led her to thoracotomy and vascular repair, leaving the neurological intensive care unit in serious condition.

Key words: central venous catheter, mechanical complications, vascular injury, hemothorax.

El catéter venoso central (CVC) permite medir el comportamiento hemodinámico, tasa metabólica cerebral, administración segura de agentes hiperosmolares, alimentación parenteral, por mencionar las más comunes; por lo tanto, su colocación es uno de los procedimientos de rutina en el paciente crítico y

Recibido: 27 octubre 2014. *Aceptado:* 19 noviembre 2014.

Médico Anestesiólogo; Instituto Nacional de Neurología y Neurocirugía, México, D.F. Correspondencia: Mirna Leticia González-Villavelázquez. Médico Anestesiólogo; Instituto Nacional de Neurología y Neurocirugía. Insurgentes Sur 3877. Col. La Fama. 14269 México, D.F. E-mail: mir2506@gmail.com

de alto riesgo neuroquirúrgico.

Las complicaciones asociadas a la colocación de un CVC fluctúan con múltiples factores, el riesgo se estima entre el 5 y 19%^{1,2}. Se ha descrito un sin fin de complicaciones mecánicas relacionadas con la colocación de CVC. Las cuales están presentes en la técnica de acceso; según su gravedad se clasifican en mayores o menores. Las complicaciones mayores que ponen en riesgo la vida del paciente son; hemotórax, neumotórax, hidrotórax, quilotórax y fistulas arteriovenosas. Las complicaciones menores son punciones arteriales que se autolimitan, malposiciones y fallas en los intentos de punción³.

Por fortuna las complicaciones severas son de rara ocurrencia, pero pueden ser fatales, por eso siempre que se indica un CVC debe haber certeza en los beneficios que se obtienen y riesgos que implica su colocación⁴.

Presentación del caso

Paciente femenina de 46 años de edad, ingresa para amigdalohipocampectomía derecha con registro corticográfico transoperatorio por diagnóstico de epilepsia de difícil control. Por ser manejo de alto riesgo neuroanestésico se decide colocar CVC vía yugular interna derecha. En quirófano y bajo anestesia general se punciona con catéter # 18 obteniendo retorno venoso al primer intento, se pasa guía metálica seguido por dilatador, al retirar éste se detecta aumento súbito de volumen del cuello; por lo cual se retira de inmediato junto con la guía haciendo compresión sobre el sitio de punción, después se detecta taquicardia súbita e hipotensión, se inicia reanimación hídrica y administración de vasopresores obteniendo respuesta. A la auscultación de ambos pulmones se detecta ausencia de ruidos respiratorios en hemitórax derecho, se solicita punción inmediata y radiografía portátil diagnóstica, a la punción se obtiene sangrado abundante, se solicita interconsulta inmediata a cirugía de tórax, iniciando conjuntamente transfusión de hemoderivados y administración de vasopresores. Se realiza toracotomía encontrando lesión vascular en arteria y vena subclavia derecha a nivel de la unión carotídea en la cara posterior, se reparan colocando injerto carotídeo oaxilar; la paciente es referida a terapia intensiva en estado grave, después de una estancia prolongada se egresa a piso (figura 1).

Revisión de la literatura

El sitio de elección para colocación de un acceso venoso central depende de indicación terapéutica,

anatomía del paciente y factores relacionados con la técnica. Asuntos generales a continuación se verán, colocación, complicaciones vasculares y medidas preventivas.

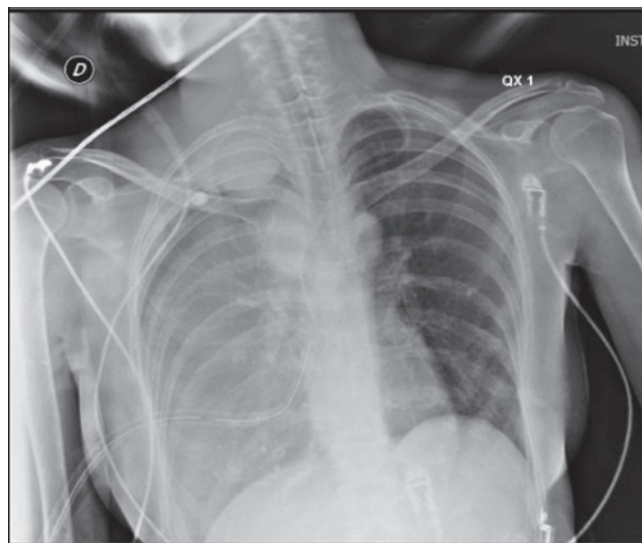


Figura 1. Radiografía portátil de tórax, muestra hemotórax derecho.

Las lesiones vasculares durante la inserción de un CVC presentan un amplio espectro de complicaciones mecánicas, siendo la punción arterial la más común; presentándose con más frecuencia en el acceso yugular interno y femoral que con el subclavio, a pesar de que esta complicación es; por lo general, autolimitada en casos aislados pondrá en peligro la vida del paciente^{5,6}.

La punción de la arteria carótida cuando se intenta acceso yugular interno es en promedio del 6%, de mayor importancia es el hecho que hasta el 40% de una punción carotídea se asocia con un hematoma. La punción de la arteria subclavia durante los intentos por vía subclavia se produce en 0.5 a 4% de los pacientes. El hemotórax después de la inserción del CVC es sobre todo una expresión de una lesión arterial accidental, que ha sido informado hasta en aproximadamente el 1% del acceso central, a veces lleva a consecuencias graves, como cuadruplejía y muerte en hemotórax masivos^{7,8}.

Acceso yugular interna

La vena yugular interna derecha emerge de la base del cráneo, entra en la fosa carotídea por detrás de la arteria carótida interna, se sitúa posterior y por fuera de la arteria carótida común, de la carótida interna. La vena yugular interna corre por dentro del músculo esternocleidomastoideo en su parte superior, detrás de él en el triángulo entre los dos extremos inferiores del esternocleidomastoideo, en su parte media, y detrás

de la porción anterior de la inserción clavicular del músculo, en la parte inferior, terminando justo encima del extremo interno de la clavícula, donde se une a la vena subclavia (figura 2)^{4,6}.

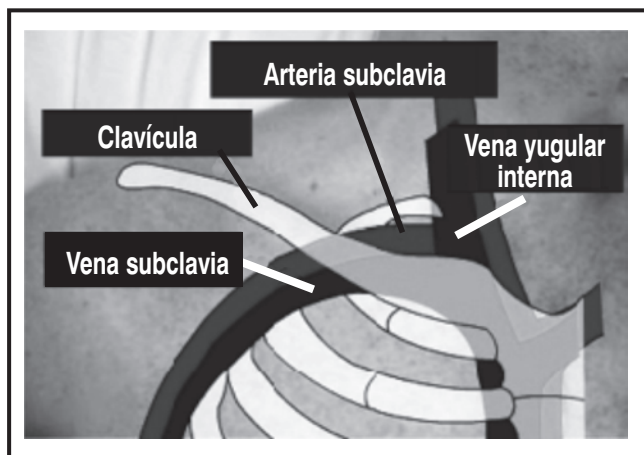


Figura 2. Dibujo esquemático que muestra referencias anatómicas vasculares del área del cuello y tórax superior derecho.

Técnica

Se busca el punto de la bifurcación entre los dos puntos de inserción inferior del músculo esternocleidomastoideo, por sobre la clavícula, aquí se palpa el pulso que corresponde a la arteria carótida común, al lado externo del pulso se encuentra la vena. Al identificar el pulso arterial, se dirige la aguja hacia el exterior, abordando al paciente céfalo-caudal, en dirección a la mamila ipsilateral. Existen otras estructuras anatómicas de importancia al momento de la punción: la arteria carótida primitiva; el tronco braquiocefálico; bajo la clavícula y bajo la capa muscular se localiza el ápice pleural.

Se punciona con un trocar corto # 18 directamente en la vena seleccionada, algunas veces como enseñanza puede puncionarse con aguja # 21 (utilizarla de referencia para la vena). La técnica es similar a cualquier punción venosa (se sugiere técnica de Seldinger), una vez ubicada la vena) y obtener retorno venoso, se pasa la guía metálica que sirve como testigo del acceso, introduciendo sólo 10 a 13 cm dentro de la vena, se retira el trocar, procediendo a dilatar el sitio de inserción, idealmente sólo piel y tejido celular subcutáneo, el dilatador, a través de la guía metálica que se mantiene en el sitio de punción, se hace pasar el catéter definitivo. En este punto se realiza el monitoreo intracavitario rutinario en este hospital, se lleva a cabo un puente eléctrico con la guía metálica, pinza metálica y derivación DI del monitor del electrocardiograma, se ubica la punta del catéter cuando se obtiene una P bifásica. Por último, se retira la guía metálica hasta verla salir por el otro extremo del

catéter, con el fin de evitar que en la maniobra de introducción la guía ingrese completamente a la vena y cavidades derechas del corazón.

La vena yugular interna no es visible; por tanto, la punción es relativamente difícil. La vena yugular interna se utiliza con frecuencia cuando existe la necesidad de una vena de gran calibre. Algunos autores recomiendan el acceso yugular interno de preferencia al acceso de la vena subclavia puesto que los riesgos de complicaciones graves son menores. Los principales riesgos de este acceso son la punción de la arteria carótida, embolia gaseosa y rara vez el neumotórax^{9,10}.

Perforación de grandes vasos

La lesión de grandes vasos es latente en cualquier acceso para colocar un CVC, si bien existe, es de baja ocurrencia, pero puede ser fuente importante de morbilidad e incluso provocar la muerte. La tasa de mortalidad alcanza hasta el 20 y 40%¹¹.

En esta complicación existen factores de riesgo como pacientes hipertensos, con coagulopatías, utilización de agujas de gran calibre y falta de experiencia del operador. Otros factores a considerar son: índice de masa corporal >30 o <20, catéteres previos, deshidratación severa o hipovolemia².

Durante la instalación de un CVC la lesión vascular se puede producir por daño directo de las agujas, dilatadores y/o guías. La punción arterial y perforación durante la inserción del CVC parece ser un fenómeno principalmente del lado derecho, que coincide con diferencias anatómicas del sistema vascular en cada lado de la línea media, ya que la unión venosa subclavia-yugular se superpone a la arteria subclavia.

La mayoría de las perforaciones de arterias de gran calibre pueden atribuirse a la manipulación insegura de dilatadores, que sólo deben utilizarse para ampliar los tejidos de la piel y celular subcutáneo, pero con frecuencia se insertan a demasiada profundidad. Otro mecanismo de lesión es el enrollamiento de la guía que resulta en la mala dirección del dilatador y tal vez atravesar el vaso^{12,13}.

El CVC por acceso subclavio derecho entra en la vena innominada en un ángulo más agudo que su contraparte izquierda, lo que lo hace más vulnerable a una perforación si se inserta un dilatador rígido demasiado profundo^{14,15,16}.

La perforación de la vena subclavia y cava superior se puede presentar como hemotórax derecho, derrame pleural o pericárdico por los fluidos administrados. La lesión de la aurícula derecha puede presentar tamponamiento cardíaco con hipotensión severa, incremento de la presión yugular, choque y asistolia.

En el hemotórax las causas que pueden provocar la perforación del vaso tras el abordaje venoso deben dividirse en función del momento en que esta se produce, es decir, sea una perforación inmediata o tardía. Las lesiones tardías, aparecen después de 24 hs hasta el momento del retiro, suele producirse por erosión progresiva de la pared del vaso, bien por movimientos de la cabeza, cuello, brazo, e incluso por una angulación excesiva del catéter (>40° con respecto a la vena cava superior).

Los pseudoaneurismas, fístulas arteriovenosas y lesiones de arterias vertebrales; son complicaciones raras de perforación vascular accidental. Las fístulas arteriovenosas pueden presentarse de inmediato o años después del acceso central. Se ha estimado que ocurren en el 0.2% CVC yugular interno y en el 0.6% del CVC subclavio^{17,18}.

La pérdida de la guía durante la inserción de un CVC es un evento poco frecuente pero está presente, esta guía puede enredarse y quedarse atrapada, llegando a desprenderse total o en partes produciendo embolización y/o insuficiencia arterial aguda^{9,19}.

La incidencia de la ectopia cardíaca durante el cateterismo está con claridad relacionada a la profundidad de inserción de la guía, alcanzando un 75% de presentación cuando lesta se hace avanzar entre 25 y 32 cm a partir de un sitio de entrada en la vena yugular interna, el hallazgo usual es la aparición de contracciones auriculares prematuras. La ectopia ventricular puede ser activada hasta en el 25% de los pacientes, sólo un pequeño porcentaje de todas las arritmias son sintomáticas y casi invariablemente desaparecen después de retirar la guía. Ocasionalmente surgen problemas graves durante la inserción de la guía en pacientes de alto riesgo, se ha reportado bloqueo cardíaco completo, fibrilación ventricular y muerte súbita^{20,21}.

El evento vascular cerebral o déficit neurológicos asociados con la lesión de arterias de gran calibre se pueden estimar en 27% de los pacientes, sobre todo en asociación con infusiones a través de la arteria canulada²².

Medidas preventivas

Durante la colocación es fundamental manejar de forma adecuada el dilatador y la guía; pudiendo ser los responsables directos de este catastrófico evento, es suficiente con dilatar hasta la pared de la vena, no introducir el dilatador en toda su longitud. Las medidas preventivas de uso seguro de la guía incluyen los siguientes pasos:

Selección cuidadosa del sitio de punción, prestando atención a intentos previos y anomalías anatómicas.

Ser consciente de la presencia de dispositivos endovasculares previos (marcapasos, *stent*, entre otros).

Tomar en cuenta que la guía metálica es un instrumento delicado con áreas inherentes de debilidad estructural. Por lo tanto, al encontrar resistencia durante el avance o recuperación de la guía, no se debe forzar.

La guía no se debe avanzar en la vena más de 18 a 20 centímetros en un paciente adulto.

El uso de una guía con punta estilo J, es más segura que la recta.

La integridad de la guía metálica necesita ser comprobada después de cada intento de introducción y al final del procedimiento.

El extremo proximal de la guía debe estar siempre en manos del operador hasta que la punta distal está completamente fuera del vaso^{23,24}.

Ante alguna coagulopatía se toman las precauciones adecuadas, tal como transfundir plaquetas y plasma fresco congelado con anticipación a la punción o retiro definitivo del catéter. Aunque las coagulopatías no son una contraindicación clara, la vena yugular interna o femoral parecen ser un sitio elegido por muchos ya que se puede comprimir el vaso lesionado.

Es lógico pensar que la mejor manera de prevenir la lesión arterial/venosa durante la inserción del CVC es evitarlo, y el primer paso preventivo a tomar es reconocer que la aguja que entra en el vaso está realmente en una vena. El operador puede determinar con rapidez si el vaso es una arteria debido al flujo pulsátil, pero no siempre es el caso. Una variedad de métodos, con sus pros y sus contras, se han descrito para facilitar el reconocimiento de una punción arterial accidental, pero ninguno es infalible. La inserción guiada por ultrasonografía es una técnica recomendada en la prevención^{25,26,27}.

Manejo

La sospecha al momento de la punción del vaso, de la manipulación de la guía o dilatador es la primera medida correcta, se puede observar el aumento de volumen de cuello o presentar súbitamente taquicardia con hipotensión, la conducta es activa, se procede al mismo tiempo con soporte hemodinámico que incluye tener otros accesos venosos de gran calibre para aporte de volumen, hemoderivados, equipo de punción torácica, radiografía portátil, interconsulta al cirujano cardiotorácico.

La radiografía de torax portátil puede mostrar desde el hemo/neumo hasta derrame pleural o ensanchamiento de mediastino. Si la condición hemodinámica lo permite, la tomografía de torax y mediastino pueden ser alternativas de diagnóstico^{28,29}.

Un error frecuente es comprimir el orificio de

punción cutánea cuando se detecta un hematoma pero el punto a comprimir es la zona de punción venosa, en fosa supraclavicular cuando es acceso yugular interno, también es efectivo mantener al paciente semisentado para reducir la presión venosa yugular. Una infusión de desmopresina a 0,3 µg/kg en 20 minutos, puede mejorar la hemostasia el tiempo suficiente para que se controle el sangrado posinserción³. Las opciones de tratamiento definitivo son llevadas a cabo por el cirujano cardiotorácico o en casos particulares por terapia endovascular.

CONCLUSIONES

El anestesiólogo con frecuencia es el responsable de la inserción y uso del CVC en la sala de operaciones; por lo tanto, la identificación y manejo de las complicaciones son un componente esencial de la práctica de la anestesia segura.

Tomar la decisión de colocar un CVC presenta un riesgo asociado a la instalación, inicia con la punción y continúa hasta el retiro definitivo del catéter. Si se toma el riesgo se tiene que elegir el mejor sitio, el acceso más fácil técnicamente y en el que se tenga más experiencia. Verificar que quede bien ubicado, descartar la presencia de signos de punción accidental, y que el catéter esté permeable.

Llevar la tasa de complicaciones a cero es difícil, pero se pueden implementar medidas preventivas mediante una técnica rigurosa, adecuada evaluación del paciente, uso de ultrasonografía, monitoreo continuo de electrocardiografía intracavitaria y radiografía en pacientes de alto riesgo.

REFERENCIAS

- Kayashima K. Inadvertent arterial trauma during internal jugular vein catheterization. *Scientific Reports* 2013;2:692. Disponible en: <http://dx.doi.org/10.4172/scientificreports692>.
- Kusminsky R. Complications of central venous catheterization. *J Am Coll Surg* 2007;204:681-96.
- Gelves S Contreras E. Hemotórax secundario a catéter venoso central: descripción de un caso clínico. *Med Crit* 2008;5:41-5.
- Frykholm P, Pikwer A, Hammarskjöld F, Larsson AT, et al. Clinical guide lines on central venous catheterisation. Swedish Society of Anaesthesiology and Intensive Care Medicine. *Ac Anaesthesiol Scand* 2014;58:508-24.
- Marçal Liça L, Batista A, Pires A, Cordeiro L. Vascular erosion secondary to central venous catheterization a case report: 1AP8 11. *Eur J Anaesthesiol* 2013;30:31
- Rupp SM, Apfelbaum JL. Practice guidelines for central venous access: a report by the American Society of Anesthesiologists task force on central venous access. *Anesthesiol* 2012;116:539.
- Kyoung H, Wook S, Jik G, Ryu T, Kyung J, et al. Massive hemothorax immediately after removal of central venous catheter -A case report-. *Korean J Anaesthesiol* 2013;65:77-9.
- Sahutoglu C, Pestilci Z, Kocabas S, Askar F, Sunal S, et al. A venous catheter complication: venous perforation and lung injury. *Turk J Anaesth Reanim* 2014;42:270-2.
- Eisen LA, Narasimhan M, Berger JS, Mayo PH, Rosen MJ, Schneider RF. Mechanical complications of central venous catheters. *J Intensive Care Med* 2006;21:40-6.
- Ruesch S, Walder B, Tramer MR: Complications of central venous catheters: internal jugular versus subclavian access. A systematic review. *Crit Care Med* 2002;30:454-60.
- McGee DC, Gould MK. Preventing complications of central venous catheterization. *N Engl J Med* 2003;348:1123-33.
- Vinces F, Robb T, Alapati K, Brunson V, et al. J-Tip Spring guidewire entrapment by an inferior vena cava filter. *J Am Osteopath Assoc* 2004;104:87-9.
- Tewari P, Agarwal A. Spring guidewire sticks in the indwelling catheter during internal jugular vein catheterization. *Anaesthesia* 2000;55:832.
- Kulvatunyou N, Heard SO, Bankey PE. A subclavian artery injury, secondary to internal jugular vein cannulation, is a predictable right-sided phenomenon. *Anesth Analg* 2002;95:564-6.
- Porter JM, Page R, Wood AE, et al. Ventricular perforation associated with central venous introducer-dilator systems. *Can J Anaesth* 1997;44:317-20.
- Oropello JM, Leibowitz AB, Manasia A, et al. Dilator associated complications of central vein catheter insertion: possible mechanisms of injury and suggestions for prevention. *J Cardiothorac Vasc Anesth* 1996;10:634-7.
- Sato O, Tada Y, Sudo K, et al. Arteriovenous fistula following central venous catheterization. *Arch Surg* 1986;121:729-31.
- Momiy J, Vasquez J. Iatrogenic vertebral artery pseudoaneurysm due to central venous catheterization. *Proc (Bayl Univ Med Cent)* 2011;24(2):96-100.
- Tekin M, özbay B, katý I, Arslan H. Mislacements of central venous catheters: internal jugular versus subclavian access in critical care patients. *Eur J Gen Med* 2007;4:123-7.
- Unnikrishnan S, Idris N, Varshneya N. Complete heart block during central venous catheter placement in a patient with pre-existing left bundle branch block. *Br J Anesth* 2003;91:747-9.
- Quiney NF. Sudden death after central venous cannulation. *Can J Anaesth* 1994;41:513-5.
- Shah P, Leong B, Babu SC, et al. Cerebrovascular events associated with infusion through arterially malpositioned triplelumen catheter. Report of three cases and review of the literature. *Cardiol Rev* 2005;13:304-8.
- Khasawneh F, Smalligan R. Guidewire-related complications during central venous catheter placement: a case report and review of the literature. *Criti Car* 2011. <http://dx.doi.org/10.1155/2011/287261>.
- E. Monaca E, Lynch T, Doehn M, Wappler F. Broken guide wire-a fault of design? *Canad J Anesth* 2005;52:801-4.
- Denys BG, Uretsky BF, Reddy S. Ultrasound-assisted cannulation of the internal jugular vein. A prospective comparison to the external Landmark-Guided Technique. *Circul* 1993;87:1557-62.
- Gann M, Sardi A. Improved results using US guidance for central venous access. *Am Surg* 2003;69:1104-7.
- Moureau N, Lamperti M, Kelly LJ, Dawson R, Elbarbary M, et al. Evidence-based consensus on the insertion of central venous access devices: definition of minimal requirements for training. *Br J Anaesth* 2013;110:347-56.
- Pikwer A, Baath L, Davidson B, Perstoft I, Akesson J. The incidence and risk of central venous catheter malpositioning: a prospective cohort study in 1619 patients. *Anaesth Intensive*

Care 2008;36:30-7

29. Troianos CA, Hartman GS, Glas KE, Skubas NJ, Eberhardt RT, et al. Guidelines for performing ultrasound guided vascular

cannulation: recommendations of the American Society of Echocardiography and the Society of Cardiovascular Anesthesiologists. *Anesth Analg* 2012;114:46-72.

ARTÍCULO SIN CONFLICTO
DE INTERÉS
