

Quiste aracnoideo de IV ventrículo

Carrillo-Marhx Gabriel¹, López-Ramos Oscar Alejandro², Herrera-Sifuentes Sharon Lorena³, Pazos-Gómez Fernando⁴, De Juambelz-Cisneros Pedro Pablo^{4*}

¹Cirugía General, Hospital Español de México.

²Cirugía General, Hospital Español de México.

³Servicio de Anatomía Patológica, Hospital Español de México.

⁴Servicio Neurocirugía, Hospital Español de México.

Correspondencia: Dr. Carrillo Marhx Gabriel. Servicio de Neurocirugía Hospital Español de México Ejercito Nacional No. 613 Complejo Médico Antonino Fernández Cons. 706 C.P.11520 Alcaldía Miguel Hidalgo.
E mail: carrillo_marhx@hotmail.com

Recibido 17-septiembre-2019

Aceptado 20-diciembre-2019

Publicado 28-abril-2020

Resumen

Los quistes aracnoideos son patologías relativamente frecuentes en el sistema nervioso central, descritos por primera vez en 1831 por Bright, son colecciones cuyo contenido puede ser idéntico al líquido cefalorraquídeo o con ciertas variaciones¹. En este caso se describe un Quiste Aracnoideo en una ubicación poco frecuente, cuarto ventrículo, solo se han reportado hasta este momento 13 casos de esta topografía. Estos quistes usualmente son lesiones intra aracnoideas, benignas, congénitas, no tumorales y extra axiales¹. Se trata de una mujer de 47 años que presenta sintomatología de muy lenta instauración, que en las tres semanas previas a la hospitalización comenzó a ser incapacitante, motivo por el cual se realiza una resonancia magnética, en la cual se observa una imagen quística intraventricular que desplaza el tallo cerebral rostralmente, motivo por el cual se decide manejo quirúrgico de la lesión.

Palabras clave: Abordaje suboccipital, cuarto ventrículo, fosa posterior, quiste aracnoideo.

2020, Carrillo-Marhx SL, et al.. Este es un artículo de acceso abierto distribuido bajo los términos de la Creative Commons Attribution License CC BY 4.0 International NC, que permite el uso, la distribución y la reproducción sin restricciones en cualquier medio, siempre que se acredite el autor original y la fuente.

Arachnoid cyst, fourth ventricle

Abstract

Arachnoid cysts are relatively frequent pathologies in the central nervous system, first described in 1831 by Bright, they are collections whose content may be identical to cerebrospinal fluid or with certain variations¹. In this case an Arachnoid Cyst is described in a rare location, fourth ventricle, only 13 cases of this topography have been reported by this moment. These cysts are usually intra arachnoid, benign, congenital, non-tumor and extra-axial lesions¹. This is a 47-year-old woman who has very slow onset symptoms, which in the three weeks prior to hospitalization began to be disabling, which is why an MRI is performed, in which an intraventricular cystic image is observed that it displaces the brain stem rostrally, which is why surgical management of the lesion is decided.

Keywords: arachnoid cyst, fourth ventricle, posterior fossa, suboccipital approach

Introducción

Los quistes aracnoideos se describieron por primera vez en 1831 por Bright en su obra *Reports of medical cases selected with a view of illustrating the symptoms and cure of the diseases by a reference to morbid anatomy. Vol II Diseases of Brain and Nervous System*. En el cual describe una lesión quística dependiente de la aracnoides, actualmente y gracias a la investigación de Starkman, et al. en 1958 pudimos saber que la aracnoides rodea estas formaciones quísticas y concluyó que posiblemente eran de etiología congénita².

Los quistes aracnoideos del cuarto ventrículo son generalmente sintomáticos, y de muy raro reporte bibliográfico, hasta el momento de la elaboración de este trabajo se tenían conocimiento de 13 casos reportados^{3,4}. Los quistes aracnoideos tienen una incidencia de 1.1 a 1.7%³. y su ubicación más frecuente es periférico a la cisura Silviana y en el ángulo ponto cerebeloso, la localización

intraventricular es muy rara, y especialmente la del cuarto ventrículo.

Presentación del caso

Se trata de una mujer de 47 años sin antecedentes neuroquirúrgicos o traumáticos que presenta sintomatología de lenta instauración por más de 3 años que en las tres semanas previas a la hospitalización comenzó a ser incapacitante, se caracteriza por alteraciones en la sensibilidad en miembros superiores, náusea sin llegar al vómito y diplopía a expensas de convergencia de la mirada secundaria a parálisis del VI nervio craneano izquierdo, no se reportan síntomas cerebelosos ni posturales, motivo por el cual acude a consulta y se solicita una resonancia magnética, en la cual se observa una imagen quística intraventricular dependiente del agujero de Magendie que desplaza el tallo cerebral rostralmente *figura 1* y *figura 2*, por lo que se programa para cirugía electiva.

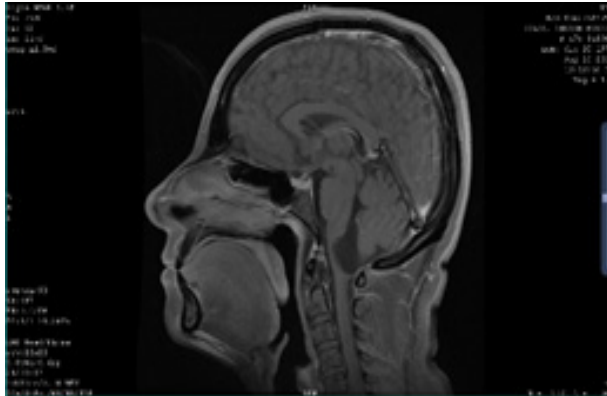


Figura 1. Resonancia Magnética Nuclear en Corte Sagital en T1 en la que se observa desplazamiento del bulbo raquídeo desde el cuarto ventrículo.

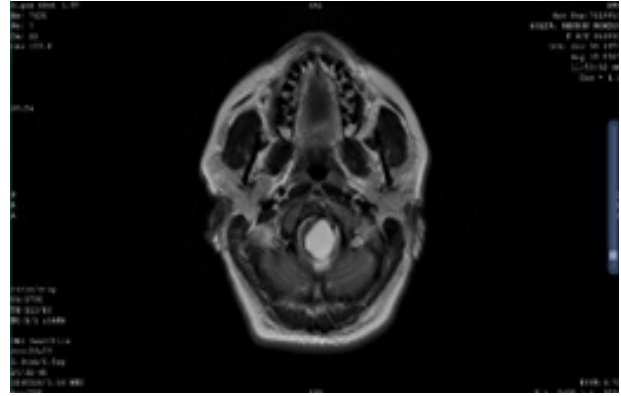


Figura 2. Resonancia Magnética Nuclear en Corte Axial en T2 en la cuál se observa desplazamiento del bulbo raquídeo desde el cuarto ventrículo.

Se realiza una craniectomía suboccipital en línea media con resección de arco posterior de C1, con exploración microquirúrgica del IV ventrículo y fenestración con marsupialización de la pared posterior del quiste aracnoideo. Se envía muestra al laboratorio de patología para transoperatorio que reporta quiste aracnoideo (*figura 3*), en el transquirúrgico se intenta realizar la resección total de la pared del quiste, sin embargo, estaba adherida fuertemente al tallo cerebral, y al momento

de realizar la tracción la paciente disminuyó la frecuencia cardiaca hasta 35-38 latidos por minuto, por lo que se decidió dejar la pared y marsupializar la pared posterior recuperando así el flujo del líquido cefalorraquídeo, se observa una gran mejoría de la tracción del tallo cerebral. Se procede a la plastia dural con injerto dural, y cierre por planos hasta la piel, sin necesidad de colocación de drenajes (*figura 4*). Egreso de quirófano a la unidad de terapia intensiva para vigilancia.

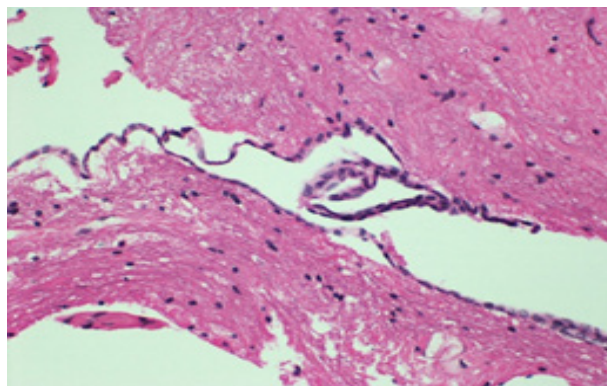


Figura 3. Muestra patología HE 10x Parénquima cerebral con gliosis reactiva y lesión quística central.

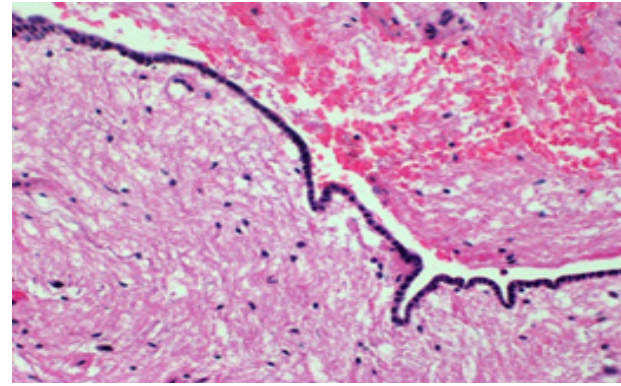


Figura 4. Muestra patología HE 40x Epitelio Cúbico Simple que reviste la pared del quiste y gliosis reactiva.

postoperatoria, extubada, clínica y hemodinámicamente estable, neurológicamente íntegra, en esta se realiza el manejo antiedema, antibiótico profiláctico, analgésico y otras medidas generales de neuroprotección. Posteriormente al día siguiente egresa a piso, con mejoría inmediata de las parestesias, con ligera diplopia y con mareo que responde adecuadamente a ondansetron, adecuada tolerancia dietaria, sin embargo; se presenta una fístula de líquido cefalorraquídeo, por lo que se coloca drenaje aracnoideo para el manejo de la fístula. Se toma una resonancia magnética de control en la cual se observa una disminución del quiste y la comunicación hacia el espacio subaracnoideo que se muestra en las *figuras 5, 6, 7*. Al continuar con gasto de la fístula se tiene que reintervenir para Plastia Dural con Duragen. Con una adecuada evolución y egreso.

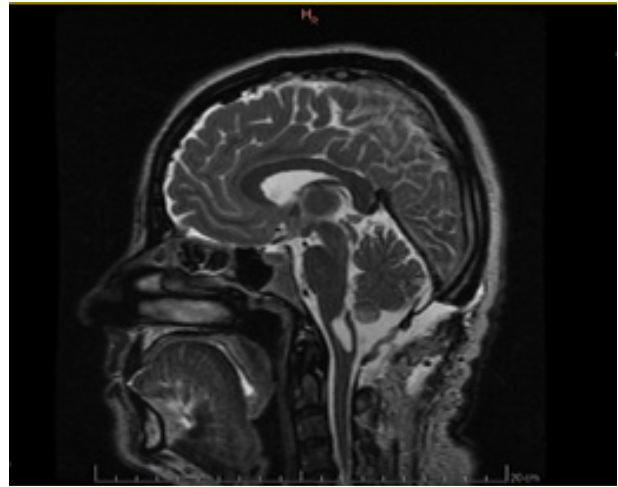


Figura 6. Resonancia Magnética Nuclear en Corte Sagital observándose la marsupialización del quiste en lo posterior y la disminución de su volumen.

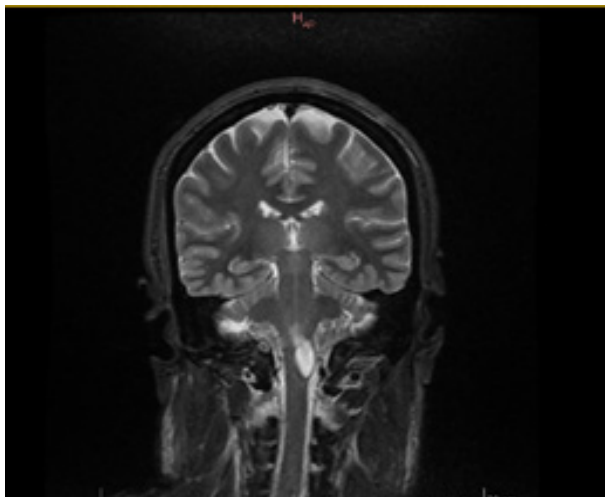


Figura 5. Resonancia Magnética Nuclear en Corte Coronal, en la cual se observa el quiste de predominio izquierdo, sin aumento de volumen en las demás cavidades ventriculares.

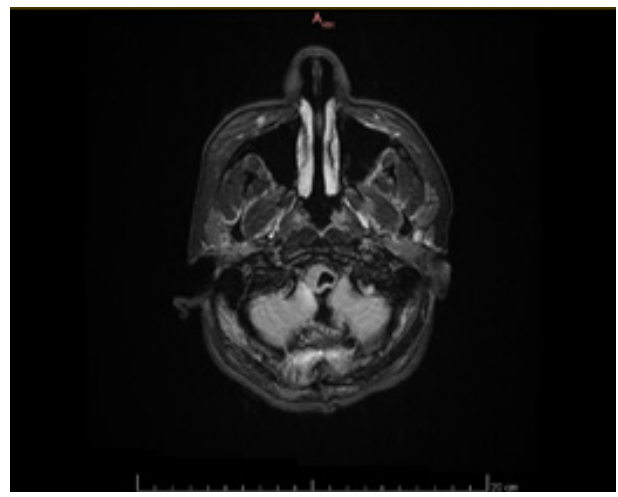


Figura 7. Resonancia Magnética Nuclear en Corte Axial en T1 en la que se observa el quiste de mucho menor volumen, se pierde la tracción al tallo cerebral.

Discusión

El manejo de los quistes aracnoideos ha ido evolucionando; además existen indicaciones muy claras para su aplicación, es decir; no todos los quistes aracnoideos deberán manejarse de rutina de la misma forma, dentro de los parámetros que se deben tener en cuenta en su manejo es primordialmente la localización de estos, y sobre todo la clínica, al final, quién normará el manejo, como en todo, es la clínica del paciente. Se pueden tener quistes pequeños muy sintomáticos o algunos realmente grandes, sin mayor compromiso en la funcionalidad de la persona.

En este caso tenemos a una mujer que gozaba de plena salud, y que de pronto sus actividades se vieron afectadas de forma muy insidiosa hasta el punto de no poderlas realizar, indicación de manejo quirúrgico claro.

En cuanto a las técnicas que se han revisado en este trabajo, se puede observar la derivación ventrículo-peritoneal, sobre todo para aquellos quistes que comprometen la circulación supratentorial del líquido cefalorraquídeo y que se manifiestan con datos de hipertensión intracraneal y con dilatación del tercer ventrículo así como; los ventrículos laterales, sin embargo; ésta opción de manejo nos dio una mejora a la hipertensión intracraneal, pero no a la sintomatología cerebelosa, quedando las opciones in situ, la resección completa del quiste y la marsupialización de este, ambos manejos igual de exitosos y curativos a largo plazo, en el trabajo presentado por Westermaier, et al. Se resumen los casos presentados hasta el 2008, y el manejo que se realizó en cada uno, demostrando

la superioridad de la resección o fenestración en comparación de la derivación ventrículo-peritoneal³. Dentro de la sintomatología más frecuente reportada en la literatura revisada se encuentra la triada relacionada a la hidrocefalia normotensiva, vértigo, ataxia tronca, cefalea, mareo y en casos aislados vómitos³⁻⁹. En la paciente presentada, la sintomatología no es la más frecuente reportada, quizá por la localización más caudal con respecto a la literatura revisada, ya que los quistes están topográficamente en regiones más cefálicas y en estrecha relación con el cerebelo.

El resultado postoperatorio revirtió los síntomas, para el día 10, la paciente se encuentra sin diplopía, sin parestesias y sin náusea, con una reversión completa de la sintomatología. La resonancia magnética demuestra que se realizó una fenestración amplia y se restauró la compresión a la que se sometía el tallo cerebral.

Conclusión

El procedimiento actual del quiste aracnoideo independientemente del abordaje ya sea endoscópico o con craniectomía es la resección del quiste en lo posible o la fenestración y marsupialización del mismo, el resultado a corto y largo plazo que se tiene reportado en la literatura es excelente con reversión total en la gran mayoría de los casos de la sintomatología.

Declaración de conflictos de interés

“Los autores reportan que no existe conflicto de intereses con relación a los materiales o métodos utilizados, así como en los resultados presentados en este artículo”.

Referencias

1. Conde-Sardón R. Quistes aracnoideos. Evolución histórica del concepto y teorías fisiopatológicas. *Neurocirugía* 2015; 26(4):192-195. DOI: [10.1016/j.neucir.2015.03.001](https://doi.org/10.1016/j.neucir.2015.03.001)
2. Starkman S, P Brown T.C, Linell E. A. Cerebral achnoid cysts. *Journal of Neuropathology and Experimental Neurology*. 1958; 484-500. doi.org/[10.1097/00005072-195807000-00009](https://doi.org/10.1097/00005072-195807000-00009)
3. Westermaier T, Hamilton Vince G, Meinhardt M, Monoranu C, Roosen K, Matthies C. Arachnoid cysts of the fourth ventricle—short illustrated review. *Acta Neurochir* 2010; 152:119-124. doi: [10.1007/s00701-009-0309-2](https://doi.org/10.1007/s00701-009-0309-2).
4. Martinoni M, Toni F, Lefosse M, Pozzati E, Marliani A, F, Mascari C. Endoscopic treatment of a fourth ventricle arachnoid cystt via the third ventricle: A Case Report. 2014;10(2) 374-378. DOI: [10.1227/NEU.0000000000000335](https://doi.org/10.1227/NEU.0000000000000335)
5. Korouse K, Tamaki N, Fujiwara K, Matsumoto S. Arachnoid cyst of the fourth ventricle manifesting normal pressure hydrocephalus. *Neurosurgery*. 1983; 12(1): 108-110. doi.org/[10.1007/BF00383879](https://doi.org/10.1007/BF00383879)
6. Makiuchi T, Kadota K, Asakura T, Uchimura K, Todoroki K, Oda H. Arachnoide cyst of the fourth ventricle. *Neurol Med Chir* 1990; 30:848-852. DOI: [10.2176/nmc.30.848](https://doi.org/10.2176/nmc.30.848)
7. Bonde V, Muzumdar D, Goel A. Fourth ventricle arachnoid cyst. *Journal of Clinical Neuroscience* 2008; 15:26-28. DOI: [10.1016/j.jocn.2006.12.010](https://doi.org/10.1016/j.jocn.2006.12.010)
8. Azzimondi G, Calbucci F, Rinaldi R, Vignatelli L, D'Aessandro R. Arachnoid cyst in tegion of the fourth ventricle mimicking clinical picture of normal pressure hydrocepahlus. *Neurosurg Rev*. 1995; 18:269-271. DOI: [10.1007/bf00383879](https://doi.org/10.1007/bf00383879)
9. Acar O, Kocauogullar Y, Güney Ö. Acrachnoid cyst wuthin the fourth ventricle: a case report. *Clinical Neurology and Neurosurgery* 2003; 105:93-94. DOI: [10.1016/s0303-8467\(02\)00111-7](https://doi.org/10.1016/s0303-8467(02)00111-7)

Artículo sin conflicto de interés

© Archivos de Neurociencias