

Diseccción carotídea bilateral espontánea extracraneal

Álvarez-Manzo Héctor Salvador¹, Vera-Urquiza Rafael², Bonnin-Erales Eduardo², Arauz-Góngora Antonio*

¹Clínica de Enfermedad Vascular Cerebral, Instituto Nacional de Neurología y Neurocirugía (HSAM, AA)

²Servicio de Medicina Interna. Hospital Ángeles del Pedregal (RVU,EBE).

*Correspondencia: Dr. Antonio Arauz; Clínica de Enfermedad Vascular Cerebral; Instituto Nacional de Neurología y Neurocirugía. Insurgentes sur 3877, Col. La Fama, Delegación Tlalpan, 14269 Ciudad de México; México. Email: antonio.arauz@prodigy.net.mx

Resumen

La disección carotídea bilateral espontánea es una entidad poco frecuente, de etiología no muy clara, pero con relevancia clínica, ya que puede presentarse entre el 15 y 20% de los casos de disección. Presentamos el caso clínico de un hombre de 54 años, con hipertensión arterial, como único factor de riesgo vascular, quien desarrollo, en relación a una infección de vías aéreas superiores, un infarto cerebral de la circulación carotídea izquierda, secundario a disección carotídea ipsilateral. Dos días después se documentó isquemia cerebral carotídea contralateral, secundaria también a disección carotídea. Se hace una revisión y discusión del tema, debido a la importancia de la detección y manejo temprano.

Palabras clave: disección arterial, arteria carotida, infarto cerebral, disección espontánea

Extracranial spontaneous bilateral carotid dissection

Abstract

Spontaneous bilateral carotid dissection is a rare entity, of unclear etiology, but with clinical relevance, since it can occur in 15-20% of cases of dissection. We present the clinical case of a 54-year-old man, with arterial hypertension as the only vascular risk factor, who developed, in relation to an upper airway infection, a cerebral infarction of the left carotid circulation, secondary to ipsilateral carotid dissection. Two days later contralateral carotid cerebral ischemia was documented, also secondary to carotid dissection. Subsequently a review and discussion of the subject is made, due to the importance of early detection and management.

Keywords: arterial dissection, carotid artery, cerebrovascular disease, spontaneous dissection

Recepción
18 /12/ 2017

Aceptado
21 /12/ 2017

Presentación del caso

Se trata de un paciente masculino de 54 años de edad, originario de la Ciudad de México, con antecedente de hipertensión arterial sistémica de 6 años de evolución, en adecuado control con enalapril. Cursó con un cuadro de infección de vías aéreas superiores tres días previos a su internamiento.

Inició su padecimiento con incapacidad súbita para emitir y comprender lenguaje. En los minutos siguientes, se agregó un déficit motor hemicorporal derecho que le dificultaba la marcha y somnolencia. Fue llevado al servicio de urgencias en los primeros 60 minutos de evolución. Sus signos vitales iniciales fueron TA 164/100 mmHg, FC 85 lpm, FR 20 rpm y SatO₂ 90%. La exploración neurológica lo mostró somnoliento con respuesta inconsistente a órdenes, sin emisión de lenguaje y el resto de funciones mentales no valorables. Hemiparesia faciorporal derecha 3/5, reflejos de estiramiento muscular +++ en hemicuerpo derecho, Babinski y sucedáneos derechos, hemihipoestesia derecha y heminegligencia derecha. Se calculó un puntaje de 13 puntos en la *National Institute of Health Stroke Scale* (NIHSS). La imagen de resonancia magnética (IRM) mostró un infarto agudo en el territorio de la arteria cerebral media izquierda (ACMI) (figura 1). Dado que cumplió con criterios de inclusión, se administró trombolisis intravenosa, con activador tisular del plasminógeno (rtPA, por sus siglas en inglés) a una dosis de 0.9 mg/kg, sin observar mejoría. En las siguientes 48 horas, continuó con el déficit neurológico focal, así como somnolencia, y descontrol de cifras tensionales. El control de RM, a las 48 horas, mostró una nueva lesión isquémica en el hemisferio cerebral derecho (figura 2).

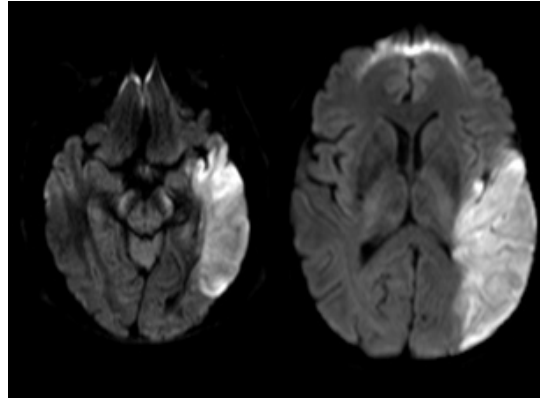


Figura 1. RM en secuencia de difusión, realizada en las primeras horas de evolución, en la que se observa área de isquemia cerebral aguda en territorio carotídeo izquierdo.

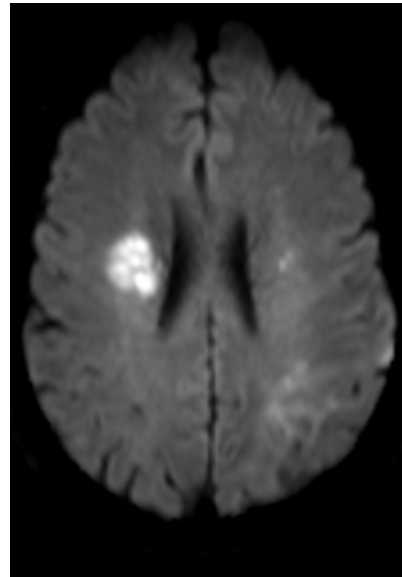


Figura 2. Control de RM 48 horas posteriores al inicio, en secuencia de difusión. Se observa isquemia cerebral aguda en el hemisferio cerebral contralateral

El protocolo de estudio para determinar la etiología, incluyó ecocardiograma transtorácico y transesofágico, que no mostraron fuentes embolígenas, estudios protrombóticos (proteína C, proteína S, antitrombina III, factor V Leiden, mutación del gen de la protrombina 20210A) y reumatológicos (anticuerpos antifosfolípidos IgG, IgM, anticardiolipinas IgG, IgM, anti-beta 2 glicoproteína, células LE) que fueron normales.

Un ultrasonido Doppler carotídeo, reportó oclusión de ambas arterias carótidas internas en sus porciones extracraneales, que fueron

corroboradas mediante angiografía cerebral por sustracción digital (ACSD) (figura 3). Se inició manejo con anticoagulación con enoxaparina, seguida de acenocumarina, hasta obtener un índice internacional normalizado (INR) de coagulación de 2.5.

El paciente fue egresado con afasia mixta de predominio sensitivo y mínimo déficit motor hemicorporal derecho. En 24 meses de seguimiento no ha presentado recurrencia y su evolución ha sido a la mejoría, con última escala modificada de Rankin calculada en 3.

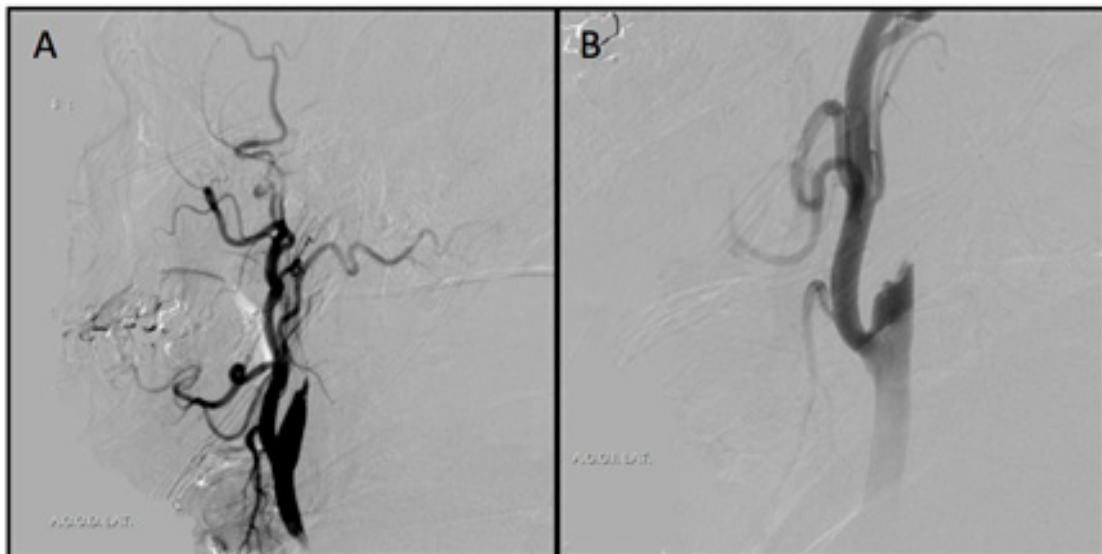


Figura 3. Angiografía por sustracción digital.

- (A) Interrupción del flujo de la arteria carótida interna derecha, en su porción inicial, en forma de punta de lápiz.
(B) Interrupción del trayecto de la arteria carótida interna izquierda.

Discusión

La disección arterial carotídea (DAC) ocurre cuando se desgarran la pared arterial carotídea condicionando un hematoma intramural. La sangre se colecta entre las capas arteriales y ocurre una estenosis de la luz del vaso o bien la formación de aneurisma fusiforme¹. El mecanismo por el cual puede generarse un infarto cerebral (IC) es por tromboembolismo o por compromiso hemodinámico².

Las primeras descripciones de disecciones espontáneas de arterias cervicales fueron reportadas en los años setenta por Fisher, et. al³. La DAC afecta a mujeres y hombres con la misma frecuencia^{4,5}. Ahora se estima que la incidencia de disección espontánea de las arterias cervicales es de 2.6/100,000 habitantes/año⁶ y la edad media de presentación es a los 38 años de edad⁷. En 15 a 20% de los casos sintomáticos, la disección carotídea puede ser bilateral o asociarse a disección de las arterias vertebrales⁷. En población mexicana, de acuerdo al registro del Instituto Nacional de Neurología, la DAC explica el 45% de los casos de infarto cerebral en menores de 45 años⁸.

Se han descrito múltiples factores de riesgo para DAC espontánea⁹ entre ellos; el trauma cervical (29%), manipulación cervical, en especial rotación atlantoaxoidea >45°¹⁰, la migraña¹¹, infecciones recientes del tracto respiratorio¹², hiperhomocisteinemia¹³, tabaquismo (17%), hipertensión arterial (17.1%), uso de anticonceptivos orales (14.6%), alteración del tejido conectivo^{14,15} (por ejemplo, síndrome Marfan, síndrome de Ehlers-Danlos y displasia fibromuscular) y deficiencia de alfa 1 anti-tripsina¹⁶ y una asociación familiar en extremo rara¹⁷. En el caso de las alteraciones del tejido conectivo, se ha reportado que hasta el 20%

de las disecciones arteriales espontáneas se desarrollaron en pacientes con displasia fibromuscular¹⁸. Además defectos genéticos en el gen de la colágena pueden aumentar la predisposición de desarrollar disecciones arteriales, como por ejemplo la disminución en la producción de la colágena tipo III¹⁹. El paciente que reportamos presentaba hipertensión y cursó con un cuadro de infección de vías respiratorias superiores previos al evento, ambos factores de probable riesgo para desarrollar DAC espontánea.

La manifestación clínica de la DAC suele caracterizarse por cefalea temporoparietal, tinnitus pulsátil, síndrome de Horner y síntomas compatibles con un infarto cerebral^{7,20}. El tiempo en el cual se instaura el déficit neurológico en los pacientes con disección arterial carotídea en promedio de 5 días⁷. Existen series de casos en las que se ha reportado que hasta el 40% de los pacientes presentaban síntomas isquémicos en ambos hemisferios cerebrales, ya sea de forma simultánea o progresiva. En los casos progresivos, las alteraciones iniciaban en un lado y seguían hacia el otro en un lapso que variaba desde 2 horas y llegaba hasta 14 días posteriores a los primeros síntomas⁹. En el caso de nuestro paciente, se trataron de eventos isquémicos progresivos, con aproximadamente 48 horas de diferencia entre el primer y el segundo evento. El primer estudio diagnóstico que se debe realizar cuando se sospecha una disección carotídea es un ultrasonido Doppler, seguido de angio-tomografía (A-TC), o angio-RM o bien ACSD¹⁸. Lo más frecuente, es que la disección se encuentre distal a la bifurcación de la arteria carótida común¹⁸. A pesar de las mejoras en la resolución de las imágenes obtenidas por RM, cuya sensibilidad es del 95% y especificidad

del 99% para el diagnóstico de DAC²¹, la ACSD continúa siendo el estándar de oro²². En el caso que reportamos, el abordaje incluyó un ultrasonido Doppler y el diagnóstico definitivo se realizó mediante una ACSD.

La mayoría de las DAC tienden a resolver espontáneamente, recanalizándose en un periodo de 3 meses en el 85% de los casos^{4,7}. Por esta razón, un tratamiento conservador es de elección cuando la disección es bilateral²³. La anticoagulación y la administración de antiagregantes plaquetarios no han demostrado mejorar ni el tiempo ni el porcentaje de recanalización⁷. Sin embargo, debido a que el tromboembolismo es el mecanismo más probable detrás de cualquier déficit neurológico en la disección carotídea, la anticoagulación (heparina o warfarina) y antiagregación son con frecuencia usados como prevención secundaria. A la fecha no existen estudios aleatorizados que evalúen su eficacia¹. La trombolisis no es una contraindicación en estos pacientes y aunque no presentan una mejoría considerable como en los pacientes con infarto cerebral por otras causas, no se reportan sangrados significativos²⁴, por lo tanto se recomienda no excluir de la trombolisis a este grupo de pacientes.

La estrategia óptima para la prevención de un infarto cerebral en pacientes con DAC es controversial.

Las opciones incluyen anticoagulación, terapia antiplaquetaria, angioplastia con o sin colocación de endoprótesis, observación sin terapia médica y el abordaje quirúrgico. Las recomendaciones de la *American Heart Association* para el tratamiento de infarto cerebral en pacientes con DAC son²:

- » En pacientes con infarto cerebral o ataque isquémico transitorio y DAC extracraneal, es razonable utilizar la terapia antitrombótica por lo menos de 3 a 6 meses (recomendación clase IIa; nivel de evidencia B).
- » La eficacia relativa de la terapia antiplaquetaria comparada con la anticoagulación no se conoce en pacientes con infarto cerebral o ataque isquémico transitorio y DAC extracraneal (recomendación clase IIb; nivel de evidencia B).
- » Si ocurren infartos cerebrales recurrentes a pesar de la terapia farmacológica óptima, la terapia endovascular (colocación de endoprótesis) puede considerarse (recomendación clase IIb; nivel de evidencia C).
- » En caso de falla o que el paciente no sea candidato para la terapia endovascular pueden ser considerados para tratamiento quirúrgico (recomendación clase IIb, nivel de evidencia C).

En el caso de este paciente, se inició anticoagulación terapéutica con discreta mejoría y hasta la fecha, el paciente continúa con dificultad importante para el lenguaje.

El pronóstico clínico y vascular para la DAC por lo general es bueno. Se espera una recanalización espontánea en alrededor del 85% de los pacientes en el transcurso de los primeros 3 meses⁴. Después de 6 meses la posibilidad de recanalización es prácticamente nula ya que el proceso de remodelación del hematoma intramural con transformación en tejido fibroso ha terminado²⁵. Hasta el 50 % de los casos con disección carotídea extracraneal no muestran déficit neurológico, 21% presenta un déficit leve, 25% tienen déficit moderado a grave y el 4% restante fallece²⁶. Aunque, el pronóstico de los pacientes con disección carotídea bilateral es menos favorable¹⁸.

En caso de que se manifieste una disección carotídea intracraneal, el 70% de los pacientes morirá a causa de un infarto cerebral masivo o hemorragia subaracnoidea y la mitad de los que sobrevivan, tendrán secuelas neurológicas permanentes^{27,28}.

Conclusión

Se destaca la importancia de la sospecha y diagnóstico temprano de la disección carotídea bilateral, que puede presentarse hasta en el 20% de los casos de disección arterial.

Referencias

1. Thanvi B, Munshi S K, Robinson T G. Carotid and vertebral artery dissection syndromes. *Postgrad Med J* 2005;81:383-8.
2. Furie Karen L, Kasner Scott E, Adams Robert J, Albers Gregory W, Bush Ruth L, Fagan Susan C, et al. Guidelines for the prevention of stroke in patients with stroke or transient ischemic attack. A guideline for healthcare professionals from the American Heart Association/American Stroke Association. *Stroke* 2011;42:227-6.
3. Fisher CM, Ojemann RG, Roberson GH. Spontaneous dissection of cervico-cerebral arteries. *Can J Neurol Sci* 1978;5:9-19.
4. Caso V, Paciaroni M, Corea F, Hamam M, Milia P, Pelliccioli GP, et al. Recanalization of cervical artery dissection: influencing factors and role in neurological outcome. *Cerebrovasc Dis* 2004;17(2/3):93-7.
5. Saeed AB, Shuaib A, Al-Sulaiti G, Emery D. Vertebral artery dissection: warning symptoms, clinical features and prognosis in 26 patients. *Can J Neurol Sci* 2000;27(4):292-6.
6. Leys D, Lesoin F, Pruvo JP, Gozet G, Jomin M, Petit H. Bilateral spontaneous dissection of extracranial vertebral arteries. *J Neurol* 1987;234(4):237-40.
7. Campos CR, Evaristo EF, Yamamoto FI, Puglia Jr P, Lucato LT, Scaff. M. Spontaneous cervical carotid and vertebral arteries dissection: study of 48 patients. *Arq Neuropsiquiatr* 2004;62(2B):492-8.
8. Arauz A, Hoyos L, Espinoza C, Cantú C, Barinagarrementeria F, Román G. Dissection of cervical arteries: long-term follow-up study of 130 consecutive cases. *Cerebrovasc Dis* 2006;22:150-4.
9. Hsiu-Chuan W, Yi-Chun C, Chi-Jen C, Sien-Tsong C, Tsong-Hai L. Spontaneous bilateral internal carotid artery dissection with acute stroke in young patients. *Eur Neurol* 2006;56:230-4.
10. Selecki BR. The effects of rotation of the atlas on the axis: experimental work. *Med J Aust* 1969;1:1012.
11. D'Anglejan-Chatillon J, Ribeiro V, Mas JL, Youl BD, Bousser MG. Migraine a risk factor for dissection of cervical arteries. *Headache* 1989;29:560-1.
12. Grau AJ, Brandt T, Buggle F, Orberk E, Mytilineos J, Werle E, Conradt, Krause M, Winter R, Hacke W. Association of cervical artery dissection with recent infection. *Arch Neurol* 1999;56:851-6.
13. Gallai V, Caso V, Paciaroni M, Cardaioli G, Arning E, Bottiglieri T, et al. Mild hyperhomocyst(e)inemia: a possible risk factor for cervical artery dissection. *Stroke* 2001;32:714-8.
14. Schievnik WI, Michels VV, Piepgras DG. Neurovascular manifestations of connective tissue disorders: a review. *Stroke* 1994;25:889-903.
15. Schievnik WI, Wijdicks EFM, Michels VV, Vockley J, Godfrey M. Heritable connective tissue disorders in cervical artery dissections: a prospective study. *Neurology* 1998;50: 1166-9.
16. Vila N, Millan M, Ferrer X, Riutort N, Escudero D. Levels of a1-antitrypsin in plasma and risk of spontaneous cervical artery dissection: a case control study. *Stroke* 2003;34:E168-9.
17. Martin J, Hausser I, Lyrrer P, Busse O, Schwarz R, Schneider R, et al. Familial cervical artery dissections. Clinical, morphologic and genetic studies. *Stroke* 2006;37:2924-29.

18. Osborn AG. In: Osborn AG, editor. Diagnostic neuroradiology. St. Louis, Baltimore, Boston, Chicago, London, Madrid, Philadelphia, Sydney, Toronto: Mosby Year Book Inc 1994;836–75.
19. Van den Berg JS, Limberg M, Kappelle LJ, et al. The role of type III collagen in spontaneous cervical arterial dissection. *Ann Neurol* 1998; 43: 494–8.
20. Dziewas R, Konrad C, Dräger B, Evers S, Besselmann M, Ludemann P, et al. Cervical artery dissection-clinical features, risk factors, therapy and outcome in 126 patients. *J Neurol* 2003;250(10):1179-84.
21. Zetterling M, Carlstrom C, Konrad P: Internal carotid artery dissection. *Acta Neurol Scand* 2000;101:1-7.
22. Chandra A, Suliman A, Angle N. Spontaneous dissection of the carotid and vertebral arteries: the 10-year UCSD Experience. *Ann Vasc Surg* 2007;21:178-185.
23. Nadgir RN, Loevner LA, Ahmed T, Moonis G, Chalela J, Slawek K, et al. Simultaneous bilateral internal carotid and vertebral artery dissection following chiropractic manipulation: case report and review of the literature. *Neuroradiology* 2003;45(5):311–4.
24. Engelter Stefan T, Rutgers Matthieu P, Hatz Florian, Georgiadis Dimitrios, Fluri Felix, Sekoranja Lucka, et al. Intravenous Thrombolysis in stroke attributable to cervical artery dissection. *Stroke* 2009;40:3772-6.
25. Nedeltchev K, Bickel S, Arnold M, Sarikaya H, Georgiadis D, Sturzenegger M, et al. R2-recanalization of spontaneous carotid artery dissection. *Stroke* 2009;40:499.
26. Saver JL, Easton JD. Dissection of cervicocerebral arteries. In: Barnett H.J.M., Mohr J.P., Stein B.M., Yatsu F.M., ed. *Stroke: Pathophysiology, diagnosis, and management*, ed 3. New York: Churchill Livingstone 1998;769–86, 1459.
27. Leys D, Lucas C, Gobert M, et al. Cervical artery dissections. *Eur Neurol* 1997;37:3–12.
28. Pelkonen O, Tikkakoshi T, Leinonen S, et al. Intracranial arterial dissection. *Neuroradiol* 1998;40:442-7.

Artículo sin conflicto de interés

© Archivos de Neurociencias