

Relación del sistema nervioso central con el bazo y el sistema linfático

Gustavo Lazos Constantino¹*

¹Consultorios de Medicina Especializada . Calle 1a Sur poniente 728, Col. Centro Mza. 025 29000, Tuxla Gutiérrez, Chiapas.

*Correspondencia: lazosgustavo@hotmail.com

Resumen

En estos casos reportados, se pone en evidencia la importancia del sistema nervioso central al influir en las respuestas inmunológicas del organismo. Aparte de que los pacientes tuvieron epilepsia, el componente inmunológico e inflamación estuvo presente en ellos. Es importante hacer notar que en un paciente (caso 1) paso de las crisis epilépticas a psoriasis después le efectuaron esplenectomía y al final falleció de cáncer hepático.

Palabras claves: sistema nervioso central, electroencefalograma, sistema linfático, bazo.

Aceptado: 3 noviembre 2016

Relationship of the central nervous system with the spleen and lymphatic system

Abstract

Put in evidence the importance of the central nervous system by influencing immune responses of the organism. All those patients had epilepsy, and a disease that involved immunological-inflammatory response. It is important to note that in a patient (case 1), he joined seizures psoriasis after splenectomy, in the end you were died of liver cancer.

Key words: *central nervous system, electroencephalogram, spleen, lymphatic system.*

Presentación del caso

Se trata de una joven de 18 años de edad; es la 2da. de 3 hermanos; nació después de 15 horas de trabajo de parto, peso 3,200 kg. Pecho materno hasta los 8 meses; tenía dificultad para deglutir y sobresaltos frecuentes durante el sueño, también sufría de diarrea (caso 2).

Antes de los 2 años de edad tenía 4.5 de hemoglobina, además con episodios febriles (38°C hasta por una semana) e ictericia; le transfundían sangre cada 2 a 3 meses hasta después de los 5 años; desde entonces los padres la llevaron con curanderos y homeópatas. A los 6 años de edad la sometieron a esplenectomía (Hospital Pediátrico).

En seguida de la cirugía la niña comenzó a comer bien (pesaba 20 kg) aumento de peso y estatura. A los 3 meses tuvo una caída del sillón y a los 10 años otra caída de un árbol de 2 metros de altura.

A los 12 años se quejaba de cefalea, dificultad para dormir (ya estaba en secundaria); durante el sueño se quejaba y en el día tenía crisis de ausencias: súbitamente perdía noción de tiempo y espacio, intentando agarrar algo con las manos, últimamente sentía antes de las crisis una bola que ascendía desde el epigastrio. Se presentó a consulta por primera vez a los 15 años de edad debido a que en los dos últimos meses le han

dado las crisis una o dos veces por semana. Menarca hace dos meses: la exploración física anota: paciente bien conformada para su edad, pesa 59 kg reflejos: bicipitales xx, patelares xxx reflejo de Hoffman derecho x izquierdo xx.

El electroencefalograma fue reportado anormal por lo que se le prescribió topiramato y lamotrigina; las crisis desaparecieron a los 6 meses de tratamiento.

Reporte de dos casos de esplenectomía relacionados con padecimientos del sistema nervioso central. Primer caso fue reportado en el libro la bioelectricidad del sistema nervioso central (Gustavo Lazos Constantino, 2007; este caso tuvo un seguimiento de más; de 20 años asistiendo a la primera consulta a los 36 años de edad debido a crisis-contracciones dolorosas de músculos abdominales, más tarde el paciente sufre: psoriasis, esplenotomía y al final fallece por cáncer hepático (caso 1).

Los dos casos anteriores tienen en común: esplenotomía. En el caso 1 la psoriasis no fue tomada en cuenta, pues sólo se conocía tratamiento paliativo. Las desapariciones totales de las lesiones dermatológicas se publicaron (caso 3) en Lazos Constantino G, et al.

El sistema inmunológico está involucrado en los casos antes mencionados:

1. Psoriasis relacionada con las células de Langerhans (células dendríticas de la capa basal de la epidermis) originadas en la médula ósea, cuya función es reconocer, captar, procesar y presentar los antígenos solubles y haptenos en los linfocitos T.

2. El bazo con los nódulos linfáticos; macrófagos, células reticulares primitivas y células linfoides productoras de anticuerpos, cumplen con una de las funciones más importantes del sistema inmunológico: atrapar y destruir virus o bacterias; asimismo, destruyen los glóbulos rojos envejecidos, que atraviesan por este órgano. El caso 2 es muy interesante ya que la hemoglobina descendía a 4.5 y le transfundían sangre con frecuencia hasta realizar esplenectomía.

Los casos antes mencionados tienen en común:

1. crisis convulsivas
2. electroencefalograma anormal
3. curación de los síntomas a la par que la mejoría del trazo del EEG.

Por lo tanto, se puede concluir que el sistema nervioso central, (trazo 1, 2) es el responsable de las alteraciones del sistema inmunológico de los 3 casos reportados. El hipotálamo registra toda la actividad neuronal córtico-subcortical, luego envía dicha información; hacia la hipófisis y esta glándula la distribuye a todo el organismo; es probable que la pars intermedia de la glándula, al manejar el sistema dermo-epidérmico (melanocitos, células de Langerhans) sea en gran parte la responsable del buen o mal funcionamiento del sistema inmunológico.

Padecimientos que tienen infiltrado inflamatorio como la esclerosis múltiple, deberían ser sometidos a EEG para completar el diagnóstico; aconsejable también este estudio en los padecimientos de etiología desconocida o los llamados autoinmunes, como la histiocitosis X, leucemia, mieloma múltiple, miastenia gravis, linfoma, esclerosis lateral amiotrófica, entre los más conocidos.

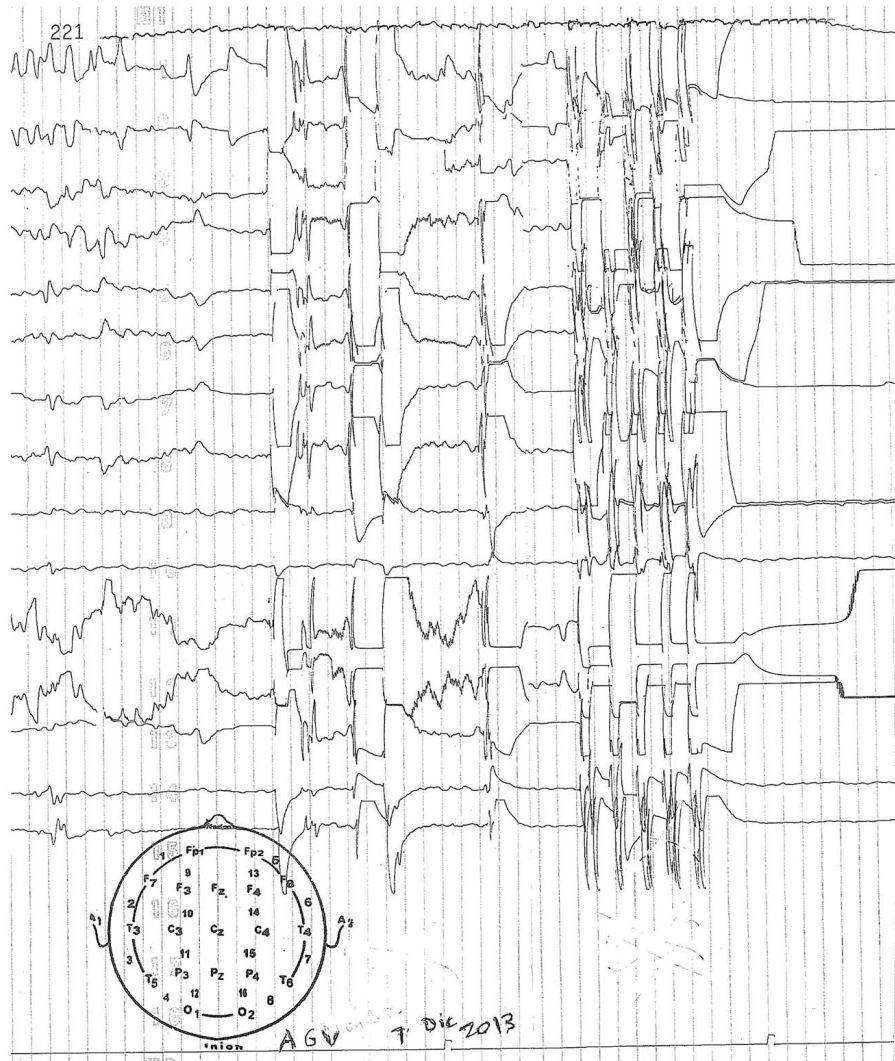


Imagen 1. Trazo 1: se observa actividad lenta de bajo voltaje. Existen espigas de alto voltaje principalmente en región occipital izquierda y frontal derecha, se observa un brote paroxístico de espigas y ondas lentas de más de 100 Uv y de 1-2 seg de duración y enseguida de este paroxismo la actividad neuronal permanece aplanada. Edad de la paciente 15 años.

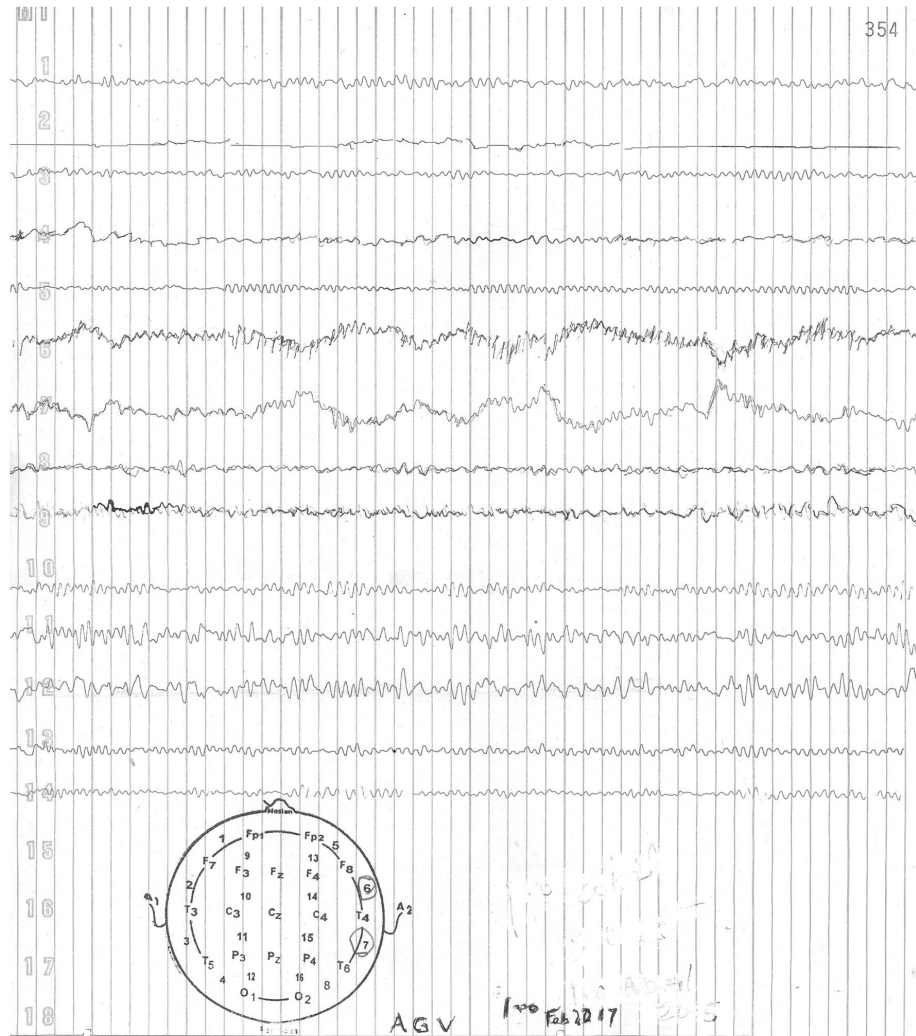


Imagen 2. Trazo 2. Se observa actividad lenta, irregular y de bajo voltaje en hemisferio izquierdo, excepto en la región frontal que presenta actividad alfa. En la región frontal derecha existe ritmo alfa (Fp2 - F8) y en región fronto temporal (canales 6 y 7) se observan ondas agudas de frecuencia alfa; con apariencia ondulante en oposición de fase, cada oscilación con una duración de 1 segundo. El resto del trazo demuestra ritmo alfa dentro de límites normales. Edad de la paciente 18 años.

Conclusión

Los registros de EEG en los casos 1 y 3 ya han sido reportados. El caso 2 tiene seguimientos de EEG , desde los 15 años de edad y el último a los 18 años; estos estudios deberían haberse efectuado después del trauma craneal a los 3 meses de edad.

Bibliografía consultada

- 1.Gómez Nicola, Nieto Diego, Nieto Manuel. Glia reactiva. *Mente y cerebro* 2008; 32:78-87.
- 2.Dale Purves. *Neurociencias Panamericana*, Madrid 2008.
- 3.Talesnik , Samuel. *Neuronas desarrollo, lesiones y regeneracion*. Argentina 2010.
- 4.Moore Keith L, Daley Arthur F, Agur Anne. *Clininical oriented anatomy* 2016.
- 5.Gordon, Kenneth B, Bauvelt Andrew, Papp Kim A, Langley Richard G, Luger Thomas, Ohtsuki Mimitaro, et al. Psoriasis. *N Engl. J Med* 2016; 375(4):345-56.
- 6.Ruiz V, Velázquez, M Barrera. Immunogenics aspects of psoriasis whith emphasis on micro RNA. *Inmunol* 2014; 33 (4) 137-46.
- 7.Lazos Constantitno Gustavo, Lazos Zenteno AI. Epilepsia y psoriasis. *Arch Neurocién (Méx)* 2015; 2, 157-60.
- 8.Lazos Constantino Gustavo. *La bioelectricidad del sistema nervioso central* 2007.

Artículo sin conflicto de interés

© Archivos de Neurociencias