

Hematoma subaracnoideo secundario a anestesia espinal

José Antonio Chávez López¹, Rosalina García Cisneros^{2*}, Antonio Zarate Mendez³

¹Jefe del Servicio de Neurocirugía Hospital de Alta Especialidad ISSSTE Morelia, Mich.

²Residente de neurocirugía CMN 20 de noviembre. Sánchez Azcona 1418, int 102. Ciudad de México

³Profesor titular neurocirugía CMN 20 de noviembre, Feliz Cuevas 540, Col. Del Valle. 03100 Ciudad de México.

*Email:garciacisneros24@hotmail.com

Resumen

El hematoma subaracnoideo es una rara complicación secundaria a anestesia espinal y puede conducir a daño neurológico severo. Se ha reportado asociado a trastornos de la coagulación. La presentación clínica comúnmente incluye déficit motor, pérdida de la sensibilidad, dolor, trastorno de esfínteres. Otros síntomas como irritación radicular transitoria (IRT) también conocida como síntomas neurológicos transitorios (SNT) se ha descrito posterior a anestesia espinal el cual se caracteriza por dolor o trastornos de la sensibilidad en los glúteos, espalda baja o extremidades inferiores sin déficit motor, pueden persistir por varios días después de los efectos de la anestesia espinal, es importante realizar una adecuada valoración neurológica, ya que el manejo quirúrgico inmediato de así requerirse influirá de forma importante en el pronóstico funcional del paciente.

Palabras clave: hematoma subaracnoideo, anestesia espinal, punción lumbar, hematoma intrarraquídeo.

Introducción

Los hematomas espinales son poco frecuentes; el primer caso de hematoma espinal se le atribuye a R. Jackson se publicó en 1869 con el título de: "case of spinal apoplexy" en Lancet, así el primer caso quirúrgico con extracción exitosa fue publicado en 1911. La incidencia de

las complicaciones con anestesia neuroaxial es desconocida, siendo la cefalea dural la más común. Se considera que la frecuencia del hematoma subdural intracraneal de 1:500,000 a 1,000,000 punciones lumbares y de 1/190,000 para el hematoma espinal con anestesia epidural y 1/320,000 con anestesia espinal.

Aceptado: 7 septiembre 2015

Secondary to spinal subarachnoid hematoma

Abstract

Cystic meningiomas are quite rare, accounting for 2% to 4% of all intracranial. Subarachnoid hematoma is a rare complication after spinal anesthesia and can lead to severe neurological impairment. It has been reported to be associated with coagulation deficit. The clinical presentation commonly includes lower limb weakness, sensory loss, pain and disorder of sphincters. Transient radicular irritation (TRI), also known as transient neurologic symptoms (TNS) has been described after spinal anesthesia, It is characteristic by pain or sensory abnormalities in the buttocks, lower back or lower limb without motor deficit, and can persist for several days after the effects of spinal anesthesia. It is important to make a proper neurological evaluation, since the surgical management so required will influence significantly the functional prognosis of the patient.

Key words: subarachnoid hematoma, spinal anesthesia, lumbar puncture, intraspinal hematoma.

Presentación del caso

Masculino de 24 años de edad, quien ingreso al servicio de urología con datos clínicos de litiasis ureterovesical por lo que se programó para realización de cistografía diagnóstica bajo anestesia regional. Se realizó el procedimiento sin incidentes ni accidentes, con punción espinal y aplicación de una sola dosis anestésica. Tres horas después del evento fue revalorado por el anesthesiólogo tratante, el cual detectó que no existía reversión del bloqueo, por lo que pasa a observación estrecha y a las doce horas se solicita valoración por neurocirugía encontrando al paciente parapléjico, con nivel sensitivo en T12 y alteración de esfínteres. Se solicitó RM espinal urgente donde se observó imagen intrarraquídea,

intradural en forma de huso a nivel de T11- T12 (imagen 1) que comprime de forma importante el cordón medular, pasa a quirófano diagnóstico de probable hematoma subdural. Se realizó laminectomía bilateral de T11-T12, al realizar durotomía, se encontró hematoma bien organizado y contenido en el espacio subaracnoideo, observándose a través de la aracnoides la cual se encontró integra (imagen 2). Se realizó incisión longitudinal de aracnoides para extracción del hematoma, obteniéndose aproximadamente 2cc de hematoma de consistencia firme. Se realizó lavado sin observarse vasos con sangrado activo ni datos de malformaciones vasculares (imagen 3). En las primeras horas del posoperatorio existió mejoría franca del déficit motor y sensitivo. Es importante mencionar que el paciente no presentó antecedentes de coagulopatía ni consumo de anticoagulantes y/o antiagregantes.

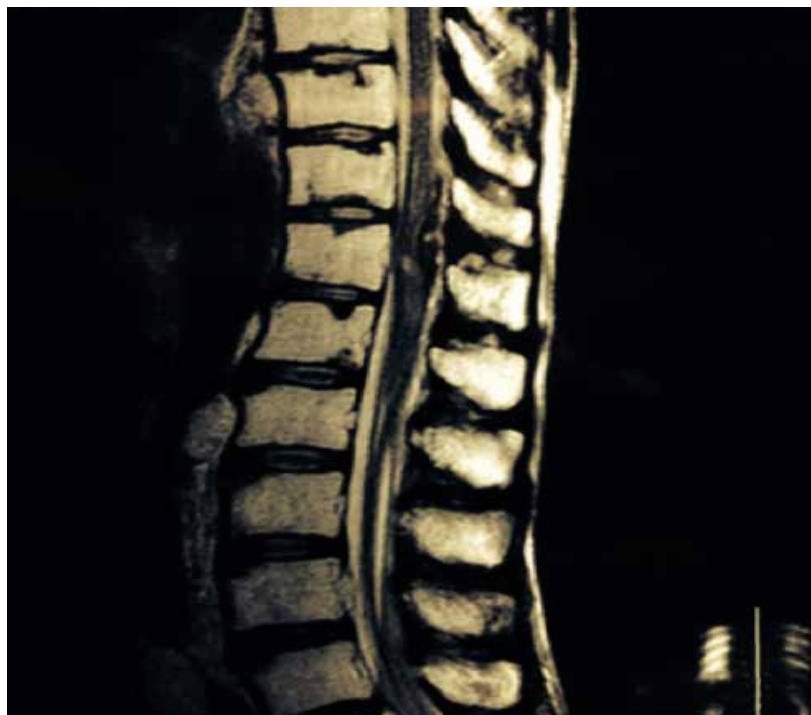

Imagen 1. RM en corte sagital secuencia T2 donde se observa imagen ocupativa intrarraquídea, intradural a nivel de T11-T12, en forma de huso y heterogénea que comprime en forma importante el cordón médula en dirección dorsoventral.

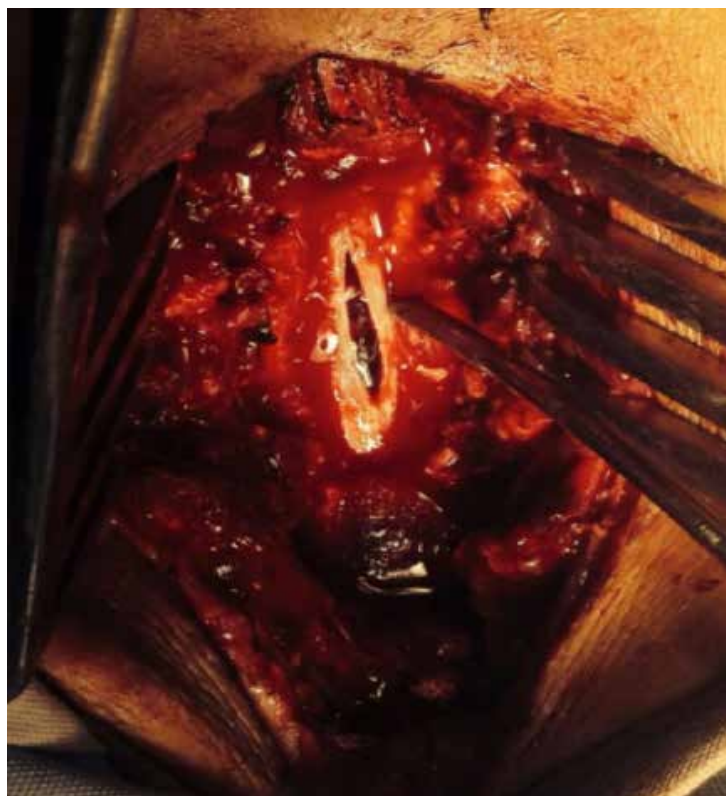


Imagen 2. Transoperatoria donde se observa apertura dural y hematoma contenido a través de la aracnoides.

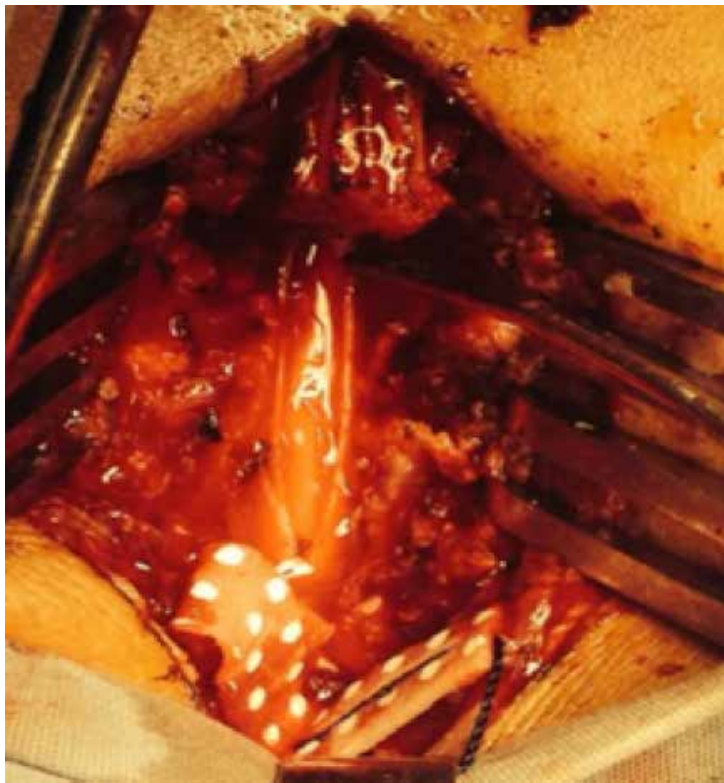

Imagen 3. Transoperatoria donde se observa cordones posteriores espinales posterior a extracción del hematoma y sin evidencia de malformaciones vasculares ni sangrado activo.

Discusión

Los hematomas espinales son raros, pueden ser epidurales (más frecuentes), subdurales y subaracnoideos¹. En una revisión de 613 hematomas espinales realizada por Kreppel, *et al*, los hematomas epidurales representaron 74% de todos los hematomas, 16% fueron subaracnoideos y el resto subdurales o mixtos. El factor etiológico más común identificado en los hematomas subaracnoideos fue el sangrado a partir de un tumor (30% de los casos siendo más común ependimomas y schwannomas) o malformación vascular dentro del canal espinal seguido de punción lumbar, más de la mitad del grupo de punción lumbar estaban en tratamiento con terapia anticoagulante o coagulopatía, otras causas fueron traumáticas o idiopática². La incidencia de los hematomas

espinales subaracnoideos sintomáticos surgidos exclusivamente como complicación de anestesia espinal es difícil de estimar, la información disponible parece indicar que es baja aunque quizás esta incidencia sea en realidad más elevada ya que es difícil contabilizar los casos presentados como comunicaciones en congresos, los casos no publicados y los casos en los que, al no realizarse un tratamiento quirúrgico, no se pueda diferenciar con las pruebas de imagen si la localización es subdural o subaracnoidea³. Algunos autores estiman que la prevalencia general, para todos los tipos de hematoma espinal con síndrome compresivo sería de 1/200 000 procedimientos de anestesia peridural y 1/320 000 de anestesia subaracnoidea⁴. En la revisión de Moen, *et al*. De 1 260 000 bloqueos espinales en Suiza, 8 hematomas espinales fueron identificados todos fueron

epidurales y subdurales⁵. La causa del hematoma subaracnoideo después de la anestesia espinal no está completamente entendido, se cree que la aguja espinal traumatiza los finos vasos radicales que corren a lo largo de las raíces nerviosas⁶. Knowles y cols. Observo la presencia de glóbulos rojos en el líquido cefalorraquídeo (LCR) de pacientes sometidos a anestesia espinal de rutina en los cuales se utilizaron aguja espinal 25G Quincke o Whitacre⁷. Encontraron que la frecuencia de parestesias estaba asociado con un aumento en el conteo de glóbulos rojos en LCR ($p < 0.0001$) no se encontraron diferencias entre el uso de agujas de Whitacre o Quincke. En los pacientes que no presentaron parestesias, 67% de las muestras de LCR tuvieron 0 glóbulos rojos por mm³, y 8% tuvieron >100 glóbulos rojos por mm³. Cuando presentaron parestesias solo 9% tuvieron 0 glóbulos rojos por mm³ y 73% tuvieron >100 glóbulos rojos por mm³. Se han reportado otros casos con el uso de agujas en punta de lápiz como el caso reportado por Walsh y col⁹. Normalmente el flujo de LCR debe diluir la sangre de los pequeños vasos y no se forma hematoma subaracnoideo. Se ha postulado que obstáculos mecánicos, dentro del canal espinal tales como espondilosis, hernia de disco, aracnoiditis, o engrosamiento del ligamento amarillo pueden contribuir a la formación de hematoma subaracnoideo⁸. La mayoría de los hematomas subaracnoideos pasaran desapercibidos, la presencia de un defecto de la coagulación puede promover la formación de grandes hematomas⁹. La sintomatología asociada a hematoma subaracnoideo no es muy precisa y puede variar desde dolor lumbar persistente hasta paraplejia franca¹⁰. Esto es causado por compresión del cordón espinal o de las raíces espinales el cual puede conducir a isquemia espinal. En muy pocos casos, la muerte del paciente puede ocurrir como resultado de sangrado intracraneal difuso¹¹. Los síntomas pueden aparecer desde los primeros 2 minutos posteriores a la punción o hasta 10 días después¹². No hay una teoría satisfactoria que explique esta circunstancia. En este sentido para Breuer, *et al*¹³. La lesión de los vasos radicales (arteriales o venosos) desencadenaría la hemorragia, que continuaría posteriormente con mayor o

menor intensidad, en el contexto de una coagulopatía, hasta producir los síntomas. Para Rader¹⁴ el vaso inicialmente dañado sufriría una segunda ruptura favorecida por circunstancias que conlleven aumentos de la presión intraabdominal o intratorácica del paciente.

La resonancia magnética (RM) es en la actualidad la prueba de imagen de elección para el diagnóstico de hematoma subaracnoideo, ya que ofrece un mayor detalle anatómico y una mayor delimitación de la lesión respecto a otros estudios de imagen. Las características de señal en RM de la sangre en sus diferentes fases de degradación para el diagnóstico de hemorragia^{15, 16}. Aunque en los casos de hematoma tras punción lumbar la relación causa efecto parezca clara es aconsejable realizar secuencias de RM con administración de contraste intravenoso para descartar lesiones subyacentes, en especial aquellos pacientes con enfermedad neoplásica conocida. Por otro lado ante la sospecha de una malformación arteriovenosa espinal convendría realizar una angiografía, si bien esta posibilidad no es a veces factible ante una situación de urgencia quirúrgica¹⁷. La RM delimita muy bien la extensión de un hematoma subaracnoideo tras punción lumbar, que habitualmente abarca varios niveles vertebrales dorso lumbares, afectando al cono medular y a la cola de caballo, sin embargo y a pesar de todas las ventajas que tiene esta prueba, ni estas ni otras exploraciones radiológicas pueden diferenciar en muchos casos si un hematoma intradural espinal es de localización subdural, subaracnoideo o combinado¹⁸. Esta precisión podría tener cierto interés sobre la planificación y los resultados de un posible tratamiento quirúrgico. En nuestro paciente, el diagnóstico preoperatorio fue de hematoma intradural sin poder llegar a determinar una localización anatómica más precisa.

El tratamiento de los hematomas subaracnoideos depende principalmente de las circunstancias clínicas y neurológicas del paciente. Si el déficit neurológico es significativo o progresivo, y la situación clínica lo permite, el tratamiento de elección consiste en laminectomía descompresiva y

evacuación del hematoma tan pronto como sea posible¹⁹. En el espacio subaracnoideo, el hematoma engloba las raíces de la cola de caballo estableciéndose a veces adherencias con las mismas, lo que dificulta en muchas ocasiones su evacuación a pesar de una técnica meticulosa. En pacientes con poca afectación neurológica se puede optar por una actitud expectante junto con un seguimiento clínico radiológico.

do las siguientes características: asociación con tratamientos anticoagulantes / antiagregantes, asociación con trombocitopenia, punción espinal traumática o idiopática, en este caso en particular no existieron factores predisponentes como anticoagulantes, antiagregantes y/o coagulopatía, además que la punción espinal fue reportada no traumática por el anestesiólogo y llama la atención el nivel donde se localizó el hematoma ya que es distante al sitio de punción.

Conclusión

Los casos de pacientes con hematoma subaracnoideo secundario a punción espinal son escasos, en la mayoría de los pacientes se han observa-

Agradecimientos

"A los pacientes, compañeros incondicionales en el camino de la enseñanza".

REFERENCIAS

1. Peiro CM, Caballer N, Errando CL, Moliner S. Hematoma espinal y cerebral postpunción lumbar diagnóstica con evolución letal. *Rev Esp Anesthesiol Reanim* 2003; 50:481-5.
2. Kreppel, Antonadis D, Seeling G. Spinal hematoma a literature survey with metaanalysis of 613 patients. *Neurosurg rev* 2003; 26: 1-49.
3. Ayerbe J, Quiñones D, Prieto E, Sousa P. Hematoma subaracnoideo espinal tras punción lumbar en paciente con leucemia. *Neurocirugía* 2005; 16:447-252.
4. Castillo, Santiveri J, Escolano X, Castaño J. Hematomas raquídeos con compresión medular relacionados con las anestias neuroaxiales en España. *Rev Esp Anesthesiol Reanim* 2003; 50: 504-9.
5. Moen V, Dahlgren N, Irested L. Severe neurological complications after neuraxial blockades in Sweden 1990-99. *Anesthesiology* 2004; 101: 950-9.
6. Wood GG, Jacka MJ. Spinal hematoma following spinal Anesthesia in a patient with bifid occult spina. *Anesthesiology* 1997; 87:983-4.
7. Knowles PR, Randall NP, Lockhart AS. Vascular trauma associated with routine spinal anesthesia. *Anaesthesia* 1999; 54: 647-50.
8. Domenicucci M, Ramieri A, Paolini S, et al. Spinal subarachnoid hematomas: our experience and literature review. *Acta Neurochirurgica* 2005, 147: 741-50.
9. Yunta MD, Campo C, Telletxea B, Torre M, Ortega L, Arizaga M. Subarachnoid hematoma following spinal anesthesia. *Ambulatory Surgery* 2008; 14:49-52.
10. Balaji S, Krishna KN, Chandrasekhar S. Post lumbar puncture spinal subarachnoid causing paraplegia: a short report. *Neurology India* 2002; 50.
11. Achara R, Chabra SS, Ratra M, Sehgal AD. Cranial subdural Haematoma after spinal anaesthesia. *Abr J Anaesth* 2001; 86 (6):893-5.

12. Ursula N, Roseline M, Jeione M, Peter SA. Subdural hematoma after atraumatic spinal puncture. *J Clin Anaesthesia* 2005; 17: 379-81.
13. Breuer AC, Tyler HR, Marzewsky DI, Rosenthal DS. Radicular vessels are most probable source of needle-induced blood in lumbar puncture. *Cancer* 1982; 49: 2168-72.
14. Rader J. Chronic subdural hematoma of the spinal cord: report of a case. *N Engl J Med* 1955; 253: 374-6.
15. Kulkarni AV, Willinsky RA, Gray T, Cusimano M. Serial resonance magnetic imaging finding for a spontaneously resolving spinal subdural hematoma: case report. *Neurosurgery* 1998; 42: 398-400.
16. Scott EW, Casenave CR, Virapongse C. Spinal subarachnoid hematoma complicating lumbar puncture: diagnosis and management. *Neurosurgery* 1989; 25: 287-93.
17. Kim YH, Cho KT, Chung CK, Kim HJ. Idiopathic spontaneous spinal subarachnoid hemorrhage. *Spinal Cord* 2004; 42: 545-7.
18. Haussmann O, Kirsch E, Radu E, Minderman, Gratz O. Coagulopathy induced spinal intradural extramedullary hematoma: report of three cases and review of the literature. *Acta Neurochir* 2001; 143: 135-40.
19. Scott EW, Cazenave Cr, Virapongse C. Spinal subarachnoid hematoma complicating lumbar puncture: diagnosis and management. *Neurosurgery* 1989; 25: 287-93.

**Artículo sin conflicto
de interés**

©Archivos de Neurociencias