

Mielopatía por lesión medular torácica por probable embolismo fibrocartilaginoso

Guillermo Enríquez-Coronel¹, Elsa Sofía C. Espinosa¹

RESUMEN

La mielopatía por embolismo fibrocartilaginoso es una entidad clínica poco frecuente asociada a un traumatismo de la médula espinal. Se caracteriza por un dolor de espalda súbito e intenso seguido de una paraplejía rápidamente progresiva, además de la presencia de un nivel sensitivo y disfunción de esfínteres. La punción lumbar suele ser normal y la resonancia magnética muestra imágenes hiperintensas en médula espinal, además de la presencia de nódulos de Schmorl a nivel de la lesión. *Reporte de caso:* masculino de 51 años de edad quien posterior a realizar maniobra de Valsalva, presenta dolor en columna torácica y paraplejía progresiva. Inicialmente manejado como síndrome de Guillain-Barré y posteriormente como radiculopatía, presentó un nivel sensitivo en T4 además de disfunción vesical. Se le realizó resonancia magnética de columna torácica que mostró imágenes hiperintensas en médula espinal y nódulos de Schmorl. Se inició terapia física, sin evolución favorable del cuadro clínico. *Conclusión:* el embolismo fibrocartilaginoso es una mielopatía aguda isquémica que debe ser considerada como diagnóstico diferencial en lesiones espinales cuya causa no ha sido determinada.

Palabras clave: mielopatía, émbolo, fibrocartilaginoso, infarto.

Myelopathy thoracic spinal cord injury by fibrocartilaginous embolism likely

Abstract

Fibrocartilaginous embolism myelopathy is a rare clinical entity associated to a spinal cord trauma. It is characterized by a sudden intense pain back followed by rapidly progressive paraplegia, besides the presence of a sensitive level and sphincter dysfunction. Lumbar puncture is usually normal and MRI images show T2 hyperintensity in the spinal cord, besides the presence of Schmorl's nodes. *Case report:* A 51-year-old man who after a Valsalva maneuver, presented thoracic spine pain and progressive paraplegia. Initially managed as Guillain-Barré syndrome and later as a radiculopathy, he presented a T4 sensory level in addition to bladder dysfunction. It was done a thoracic spine MRI that showed hyperintense images in spinal cord and Schmorl nodes. Physical therapy was initiated with unfavorable clinical progress. *Conclusion:* fibrocartilaginous embolism is an acute ischemic myelopathy that should be considered as a differential diagnosis in spinal injuries whose cause has not been determined.

Key words: myelopathy, embolism, fibrocartilaginous, infarction.

La mielopatía por embolismo fibrocartilaginoso (MEFC) es una causa poco frecuente de infarto de la médula espinal ocasionada por la embolización de material del núcleo pulposo en dirección retrógrada a la circulación espinal. La incidencia se reporta entre sujetos de la primera a la sexta década de

la vida, siendo más frecuente en adolescentes y mujeres jóvenes. Clínicamente se caracteriza por una paraplejía rápidamente progresiva (horas a días) posterior a un traumatismo menor o maniobra de Valsalva, dolor a nivel de la lesión, presencia de nivel sensitivo y disfunción vesical y/o intestinal. El diagnóstico es

clínico en ausencia de factores de riesgo cardiovascular y la resonancia magnética muestra imágenes hiperintensas en secuencia T2 a nivel de la lesión además de los nódulos de Schmorl (protusiones del disco intervertebral que se desplaza hacia el cuerpo vertebral adyacente). El tratamiento depende de la etiología y la presentación clínica. En pacientes con compromiso respiratorio es necesario el soporte ventilatorio. Se ha mencionado el empleo de corticoesteroides intravenosos, heparina y recambio plasmático en algunos casos.

Presentación de caso

Masculino, mecánico de 51 años de edad quien posterior a cargar objeto de 30 kgs, inició con dolor en columna vertebral torácica con irradiación a miembro pélvico derecho. En las siguientes tres semanas desarrolló gradualmente parestesias en miembros pélvicos, ascendentes hasta nivel torácico anterior y posterior, retención urinaria y por último paraplejía. El paciente fue referido de otra Unidad médica donde en un inicio fue manejado como síndrome de Guillain-Barré, después como radiculopatía con presencia de tumoración torácica. A su ingreso, el paciente se hallaba consciente, con pares craneales normales, paraplejía, arreflexia de miembros inferiores, con nivel sensitivo T4, respuesta plantar indiferente, además de retención urinaria, escara sacra y dehiscencia de herida quirúrgica a nivel torácico, secundaria a biopsia transpedicular. Se le realizó resonancia magnética torácica simple, la cual reportó imagen compatible con infarto medular a nivel torácico además de la presencia de nódulos de Schmorl. Se iniciaron antibioticoterapia y rehabilitación física, sin mejoría del cuadro clínico.

DISCUSIÓN

La mielopatía por embolismo fibrocartilaginoso (MEFC) es una causa poco frecuente de infarto medular precedida por algún trauma menor o una maniobra de Valsalva forzada que ocasiona la embolización de material del núcleo pulposo en dirección retrógrada a la circulación espinal.

El primer caso clínico fue descrito en un joven de 15 años de edad quien presentó cuadriplejía progresiva y dolor abdominal posterior a un traumatismo menor en cóccix durante un partido de basquetbol¹. Desde entonces se han descrito alrededor de 50 casos en pacientes humanos con dos picos de incidencia: adolescentes y pacientes en la sexta década de la vida, siendo predominante en el género femenino². En una revisión literaria reciente hecha por Cuello, et al³, ellos hallaron 52 ca-

sos reportados en el periodo comprendido de 1961 a 2010, donde la edad promedio de presentación fue de 37 años de edad (rango: 19-53), con predilección en el sexo femenino. Ocho de los casos ocurrieron en menores de 18 años y la progresión media de los síntomas fue de 6 horas (rango: 5-60 horas). Anatómicamente ellos encontraron que la MEFC fue más frecuente a nivel cervical (48%), seguida de la región torácica (17%), la región lumbar (13%) y en 12% de los casos, la MEFC comprometía dos segmentos medulares³. Debido a las características anatómicas de los vasos espinales, se afecta en mayor proporción el segmento anterior de la médula espinal⁴. Toro-González, et al reportaron un caso de embolismo fibrocartilaginoso a la arteria cerebral media en una paciente de 17 años de edad quien sufrió una caída durante un partido de basquetbol⁵.

La fisiopatología aún es controversial. Se considera que el aumento de la presión intradiscal, resultante de la carga axial de la columna vertebral da origen al embolismo mediante protusión de material del cuerpo vertebral al cuerpo vertebral adyacente, embolizando este material a la médula espinal por flujo venoso retrógrado⁶. Otro mecanismo descrito es la ruptura traumática del anillo fibroso con desgarro de la arteria radicular adyacente con extrusión de material del núcleo pulposo y depósito de dicho material en las arterias espinales.

Clínicamente el primer síntoma es el dolor súbito intenso a nivel de la lesión, seguido de parestesias, afectación de esfínteres y paraplejía de rápida evolución (horas a días), síntomas en relación a un síndrome espinal anterior⁷. Puede haber compromiso respiratorio si la lesión es a nivel cervical. La punción lumbar puede ser normal o mostrar proteínas elevadas y la resonancia magnética (RM) muestra imágenes hiperintensas en secuencia T2, además de nódulos de Schmorl⁸, los cuales si bien no son patognomónicos de esta entidad, ya que pueden presentarse en procesos degenerativos como la artrosis, suelen manifestarse en la MEFC⁹. El diagnóstico de MEFC es un diagnóstico de exclusión y debe sospecharse ante un paciente con infarto medular sin factores de riesgo cardiovascular y después de haber descartado otras patologías.

El diagnóstico diferencial lo constituyen patologías tales como la mielitis transversa, la esclerosis

Recibido: 9 de junio 2015. Aceptado: 30 de junio 2015.

¹Neurología, Hospital de Especialidades Centro Médico Nacional Div. «Manuel Ávila Camacho», IMSS, Puebla. Correspondencia: Guillermo Enríquez-Coronel. Neurología, Hospital de Especialidades Centro Médico Nacional Div. «Manuel Ávila Camacho», IMSS Puebla. 2 Norte No. 2404 Col. Centro 72000 Puebla, Puebla. E-mail: esce180989@hotmail.com

Tabla 1. Criterios clínicos sugestivos de MEFC

1. Progresión rápida de síntomas consistentes con probable etiología vascular, con o sin antecedente de trauma menor o maniobra de valsalva.
2. Cambios consistentes con mielopatía isquémica en la RM, incluyendo imágenes hiperintensas en secuencia T2, con o sin evidencia de hernia de disco, nódulos de Schmorl u otra patología degenerativa de disco.
3. Métodos de diagnóstico complementarios negativos, incluyendo tomografía y la angiografía de tórax y abdomen, angiografía de médula espinal, marcadores inflamatorios en líquido cefalorraquídeo y estudios de hipercoagulabilidad.

Tomado y modificado de Cuello J P, Ortega-Gutiérrez S, Linares G. Acute cervical myelopathy due to presumed fibrocartilaginous embolism: a case report and systematic review of the literature. *J Spinal Disord Tech* 2014;27(8):E276-81.

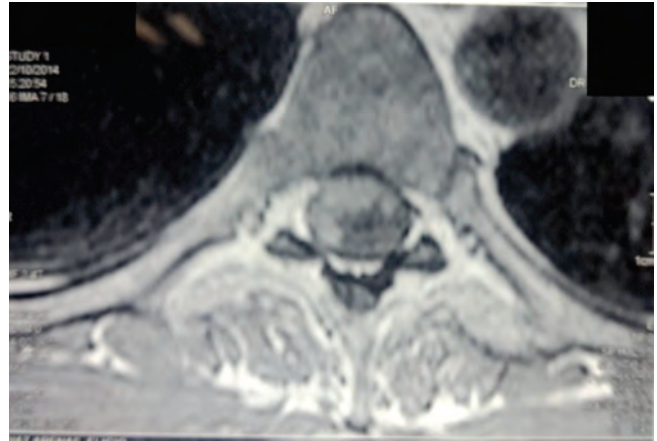


Figura 2. Corte transversal de RM T2 nivel T4 muestra la lesión. La resonancia fue hecha 40 días después del inicio de los síntomas.

Tabla 2. Diferencias clínicas entre MEFC y mielitis transversa.

	Embolismo fibrocartilaginoso	Mielitis transversa
Antecedente de trauma	Frecuente (60% de casos), a menudo por carga axial	No
Dolor de espalda	Si, dolor intenso, severo, súbito	No
Disfunción de esfínteres	Si	Si
Cuadro clínico	Síndrome de la arteria espinal anterior (paraplejía o cuadriplejía), nivel sensitivo, a menudo simétrico	Sin distribución vascular
IMR	Imágenes hiperintensas, nódulos de Schmorl	Imágenes hiperintensas
LFC	Nomal o con proteínas elevadas	Células blancas elevadas
Tratamiento	Tratamiento de soporte Rehabilitación, esteroides (sin beneficio demostrado)	Esteroides
Evolución	Sombria	Favorable

Tomado y modificado de: Rengajaran B, Venkateswaran S, McMillan HJ. Acute asymmetrical spinal infarct secondary to fibrocartilaginous embolism. *Childs Nerv Syst* 2015;31(3):487-91.

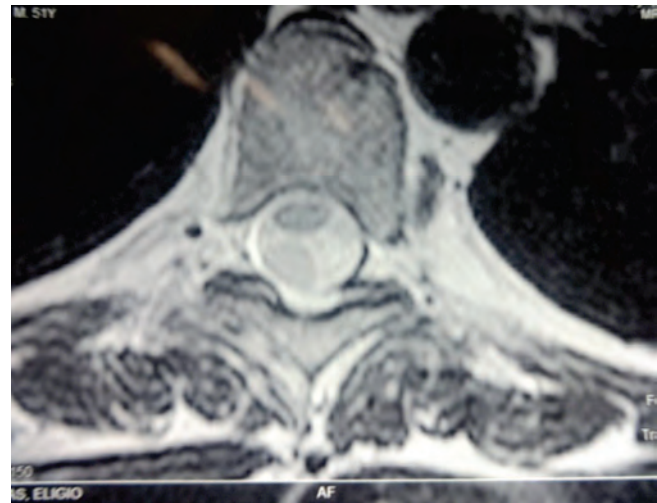


Figura 3. Corte transversal de RM T2 nivel T4 que muestra lesión.

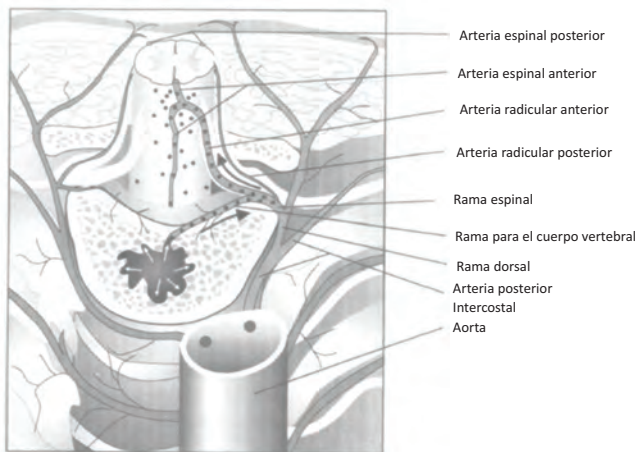


Figura 1. Tomado y modificado de: Tosi L, Rigoli G, Beltramello A. Fibrocartilaginous embolism of the spinal cord: a clinical and pathogenetic reconsideration. *J Neurol Neurosurg Psychiatry* 1996;60(1):55-60.

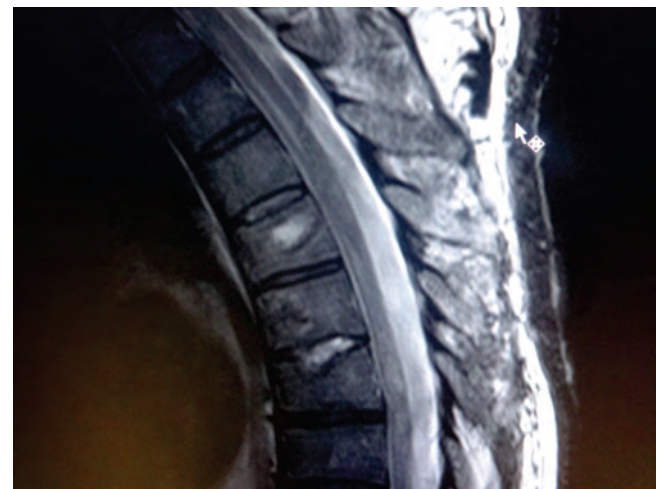

Figura 4. Imagen sagital de RM que muestra a nivel de T4 la lesión ocasionada por la biopsia transpedicular realizada y los nódulos de Schmorl.

múltiple, la neuromielitis óptica, la disección de la arteria vertebral anterior, la enfermedad de células falciformes, la encefalomielopatía diseminada aguda, el síndrome de Guillain-Barré, el síndrome antifosfolípido, el lupus eritematoso sistémico y las hernias discales.

El tratamiento es sintomático, el empleo de esteroides aún es controversial y los beneficios no han sido demostrados. Otros tratamientos propuestos incluyen la terapia con oxígeno hiperbárico, dexametasona, manitol y hormona liberadora de tirotrópina¹⁰. El pronóstico depende del nivel de la lesión y muchas veces es no favorable. La mortalidad en la fase aguda es de alrededor del 20 y hasta el 60% de los pacientes permanecen con secuelas severas¹¹.

CONCLUSIÓN

La MEFC es una patología poco frecuente que debe sospecharse en todo paciente con paraplejía súbita, en ausencia de factores de riesgo cardiovascular y otras entidades clínicas.

REFERENCIA

1. Naiman JL, Donohue WL, Prichard JS. *Fatal nucleus pulposus embolism of spinal cord after trauma*. *Neurology* 1961;11:83-7.
2. Tosi L, Rigoli G, Beltramello A. *Fibrocartilaginous embolism of the spinal cord: a clinical and pathogenetic reconsideration*. *J Neurol Neurosurg Psychiatry* 1996;60(1):55-60.
3. Cuello J P, Ortega-Gutiérrez S, Linares G. *Acute cervical myelopathy due to presumed fibrocartilaginous embolism: a case report and systematic review of the literature*. *J Spinal Disord Tech* 2014;27(8):E276-81.
4. Toro G, Roman GC, Navarro-Roman L. *Natural history of spinal cord infarction caused by nucleus pulposus embolism*. *Spine*1994;19:360-6.
5. Toro-González GT, Román LN, Román GC. *Acute ischemic stroke from fibrocartilaginous embolism to the middle cerebral artery*. *Stroke* 1993;24:738-40.
6. Roshal D, Gutiérrez C, Brock D. *Pearls and Oysters: Fibrocartilaginous embolism myelopathy*. *Neurology* 2010;74(7):e21-3.
7. Rengajaran B, Venkateswaran S, McMillan HJ. *Acute asymmetrical spinal infarct secondary to fibrocartilaginous embolism*. *Childs Nerv Syst* 2015;31(3):487-91
8. Mateen FJ, Monrad PA, Hunderfund AN. *Clinically suspected fibrocartilaginous embolism: clinical characteristics, treatments, and outcomes*. *Eur J Neurol* 2011;18 (2): 218-25.
9. Han JJ, Massagli TL, Jaffe KM. *Fibrocartilaginous embolism – an uncommon cause of spinal cord infarction: a case report and review of the literature*. *Arch Phys Med Rehabil* 2004;85:153-7.
10. Reisner A, Gary MF, Chern JJ. *Spinal cord infarction following minor trauma in children: fibrocartilaginous embolism as a putative cause*. *J Neurosurg Pediatr* 2013;11(4):445-50.
11. Leys D, Cordonnier C, Masson C, Pruvo JP. *Infarctus médullaires*. *Neurologie* 2005, 17-071-A-15.

ARTÍCULO SIN CONFLICTO
DE INTERÉS
